

# **LESIONES QUIRURGICAS DE VIA BILIAR**

**ANALISIS ACTUAL DE LA TERAPEUTICA**

**MONOGRAFIA DE GRADUACION EN CIRUGIA**

**DR. PABLO VALSANGIACOMO**

**Clínica Quirúrgica “3” Prof. Dr. L. Ruso  
Universidad de la República  
Facultad de Medicina  
Hospital Maciel  
2004**

# INDICE

- 1 - Introducción
- 2 - Definiciones y delimitación del tema
- 3 - Reseña histórica
- 4 - Consideraciones Medicolegales
- 5 - Aspectos Anatómicos
- 6 - Incidencia
- 7 - Etiopatogenia
- 8 - Diagnóstico
- 9 - Paraclínica
- 10 - Terapéutica
- 11 - Pronostico
- 12 - Casuística
- 13 - Prevención
- 14 - Conclusiones
- 15 - Bibliografía

## INTRODUCCION

Las lesiones iatrogénicas de las vías biliares (LIVB) son una contingencia infrecuente, con repercusiones clínicas, económicas, judiciales, laborales y sociales muy importantes. Esto hace imperativo tener un concepto muy claro sobre su presentación clínica, su diagnóstico, clasificación, complejidad y su tratamiento adecuado; pero sobre todo, la manera de prevenirlas.

En esta patología las decisiones y tratamientos inadecuados pueden desencadenar resultados desastrosos para la salud del paciente a corto y largo plazo. Esta complicación puede presentarse en el transcurso de múltiples procedimientos quirúrgicos, siendo los más frecuentes durante la colecistectomía, exploración de vía biliar, anastomosis biliodigestiva, gastrectomía, cirugía hepática, colónica.

Durante la presente década, la difusión de la colecistectomía laparoscópica se ha correlacionado con un incremento en la incidencia de las mismas por lo cual se ha renovado el interés por este tema.

En los últimos tiempos ha cambiado de manera notable su diagnóstico, tratamiento y por lo tanto su pronóstico.

El desarrollo actual de diferentes modalidades diagnósticas y fundamentalmente terapéuticas es el motivo de nuestro trabajo.

Finalmente analizaremos una breve casuística, donde se destaca el diagnóstico como su tratamiento adaptados a nuestro medio, experiencia y recursos económicos.

## DEFINICIONES Y DELIMITACION DEL TEMA

Se define la lesión quirúrgica como la obstrucción (ligadura, clipado o estenosis cicatrizal) sección parcial o total de la vía biliar principal o de conductos aberrantes que drenan un sector o segmento hepático.

Traverso<sup>8</sup> la define como el desgarro o sección de la misma con o sin fuga biliar y con o sin estrechez.

Otros autores<sup>9</sup> la definen como la interrupción de las mismas en algún punto de su recorrido.

No solo debemos de considerarlo como una complicación sino como una nueva patología.

Tal vez es la complicación más importante de la cirugía biliar y sobretodo durante la colecistectomía abierta o laparoscópica.

Dada la complejidad del tema, me limitaré a analizar las lesiones que se producen fundamentalmente durante la colecistectomía.

Sabiendo además que dicho procedimiento es la causa en más del 80% de las lesiones de vía biliar principal <sup>2,8</sup>.

## RESEÑA HISTORICA

La primera colecistectomía planificada la realizó Carl Langenbuch, el 15 de julio de 1882<sup>3</sup>. En 1891 Sprangel comunica la primera anastomosis coledocoduodenal para tratar una sección de vía biliar principal; un año después Doyen repara en forma terminoterminal otra sección de colédoco<sup>20</sup>. En esa época el tratamiento quirúrgico de la litiasis biliar era excepcional, prácticamente confinado a casos muy seleccionados.

Posteriormente en 1899 y 1905 Kehr realizaba dos reparaciones cabo a cabo sin tubo tutor, con buen resultado<sup>3</sup>.

Kocher<sup>19</sup> en su libro de "Operaciones Quirúrgicas" (1907), ya alerta sobre la necesidad de una técnica minuciosa para la colecistectomía. Negri pone énfasis en las distintas variedades anatómicas que se observan en el pedículo hepático y enumera por separado las distintas formas que adoptan los conductos cístico, hepático común y colédoco.

Couinaud (1954) describió la placa hiliar y la trayectoria de conductos biliares extrahepáticos, aspectos de gran importancia en la cirugía de las vías biliares.

La primera reparación biliar utilizando el conducto hepático izquierdo fue realizada en el Hospital Bichat en 1956 y fue comentada en un informe por Hepp y Couinaud<sup>1</sup>.

Los aportes de Terblanche<sup>44</sup> sobre el riego arterial al árbol biliar fueron básicos al momento del manejo quirúrgico de la misma para la realización de diferentes procedimientos.

En 1965 Hallenbeck<sup>44</sup> propuso una nueva técnica para el tratamiento de la estenosis biliares, basado en estudios animales, en los cuales crea un estoma cutáneo del asa de yeyuno en Y de Roux como acceso para el manejo de la hepaticoyeyunoanastomosis.

En 1973 Raúl Praderi<sup>47</sup> publica una modificación técnica del asa Hivet-Warren.

El primer informe de la colecistectomía asistida por el laparoscopia fue presentado en una reunión quirúrgica alemana en abril de 1986 por Eric Muhe, de Boblingen quien la había realizado en setiembre de 1985, si bien en la literatura existen informes que Phillippe Mouret la realizó por primera vez en marzo de 1987<sup>4</sup>. Hoy en día es la vía de elección en el manejo de la patología litiásica biliar. Sin embargo su introducción se ha visto asociada a un aumento de lesiones de vía biliar principal debido a múltiples factores que luego desarrollaremos.

## ALGUNOS COMENTARIOS MEDICOLEGALES

Ultimamente se han visto un incremento de las demandas judiciales dentro de las cuales se encuentran aquellas debidas a las complicaciones de la colecistectomía laparoscópica.

El término iatrogenia deriva de “iatros” que en griego significa médico y de “genia”, génesis, que expresa derivado, producido, engendrado. Por lo tanto significa engendrado o producido por el médico.

Lo que se desea destacar es que el cirujano ha generado con su intención pretendidamente terapéutica, una nueva situación patológica. Por ello se habla de Enfermedad Iatrogénica. Es conveniente aclarar desde ya que el cirujano no siempre es el único responsable de la lesión. La propia predisposición, constitución del paciente, variaciones anatómicas, contribuyen a desencadenarla<sup>5</sup>.

Todo profesional está expuesto a un riesgo, inherente a la acción como médico, que dependerá de las circunstancias en que se actúa por un lado y de cómo se lleva a cabo por otro.

La responsabilidad profesional deriva en la inmensa mayoría de los casos de una situación culposa originada a partir de tres situaciones diferentes:

- 1- de las características del acto médico,
- 2 - de las condiciones psicofísicas que pueda ostentar el profesional actuante en un momento dado y
- 3- de las condiciones institucionales generales en las cuales se realiza la atención médica.

De una o más de las condiciones anteriores y observando una actitud imprudente, negligente o imperita se llegará al fin no deseado que puede implicar una **falta médica** .

Los factores que pueden explicar el incremento de las demandas se relacionan con: pérdida económica importante para el paciente, ya que la misma acontece durante un período de actividad laboral pleno, generación de disfunción orgánica mayor y trastorno corporal global, incapacidad permanente o muerte.

## ASPECTOS ANATÓMICOS A TENER EN CUENTA

Es imprescindible el conocimiento de la anatomía de las vías biliares y sus variantes para la realización de una cirugía de bajo riesgo.

Debe recordarse el desarrollo embriológico, siendo este punto de partida de alteraciones anatómicas.

### **Algunos conceptos del desarrollo embriológico:**

Tanto el hígado como la vía biliar se originan a partir de una evaginación sólida en forma de un rudimento situado en la pared ventral del intestino anterior primitivo, próximo a la entrada en el tallo vitelino. El esbozo hepático (*pars hepatis*) aparece en la cuarta semana de gestación como un divertículo duodenal. La porción craneal sólida del divertículo hepático acaba desarrollando el tejido hepático glandular y conductos hepáticos intrahepáticos; la porción caudal (*pars cystica*) se convierte en la vesícula biliar, conducto cístico y el colédoco.

Este proceso de desarrollo proporciona en múltiples oportunidades formación de anomalías en los diversos estadios.

Las variaciones de la vía biliar principal según Lassau poseen una explicación embriológica y se relacionan con una teoría hemodinámica de la segmentación hepática, lo que significa una mayor variación en los conductos derechos<sup>34</sup>.

La vesícula biliar está ausente de forma congénita en un 0,1% de la población.

Algunas anomalías son extremadamente raras como el conducto hepático desembocando en la vesícula, continuándose el conducto cístico como colédoco. Lo cual se acompaña en la mayoría de los casos durante el acto quirúrgico de la sección del conducto hepático<sup>6</sup>. Conductos accesorios persistentes (fetal) entre el hígado y la vesícula se presentan entre un 8,7-28 %<sup>7</sup>.

Variaciones en la anatomía de la vía biliar extrahepática y arteria hepática ocurre en más del 50% de los casos<sup>8</sup>. En una revisión de Andrén-Sandberg<sup>15</sup> anomalías anatómicas se presentaron en 16 de 55 casos de lesiones de vía biliar.

Conductos cistohepáticos o colecistohepático fueron visibles en 3-5,2% de las autopsias<sup>7</sup>.

La anatomía de las vía biliares extrahepáticas puede considerarse en 3 niveles:

**1- Superior:** convergencia biliar en la placa hiliar. El conducto hepático derecho resulta de la confluencia del paramediano que drena los segmentos V y VIII y del conducto lateral que drena los sectores distales VI y VII.

El conducto hepático izquierdo representa un tronco en común que reúne los conductos de los segmentos II y III. Sobre este tronco convergen casi en ángulo recto los conductos de los segmentos I y IV. La reunión de los hepáticos derecho e izquierdo se realiza en el hilio hepático, lo que constituye la confluencia biliar superior. El hepático izquierdo se dispone horizontalmente, siendo este el de mejor accesibilidad quirúrgica. En cambio el derecho es corto y se dispone verticalmente en el eje del conducto hepático común.

Con respecto a la constitución de la confluencia biliar es muy variable: solo en un 57 % es modal.

En un 40% de los casos el conducto derecho está ausente: los dos sectoriales derechos se reúnen en el conducto izquierdo, denominado trifurcación biliar o bien un conducto sectorial aboca aisladamente en el conducto hepático común o hepático izquierdo.

En un 3 % los sectoriales forman directamente la convergencia.

Con respecto a las relaciones vasculares cabe destacar la vinculación con la rama derecha de la arteria hepática, que cruza la vía biliar por detrás. Pero debemos tener en cuenta que en un 13 % este cruce se realiza por delante. (figura 1)

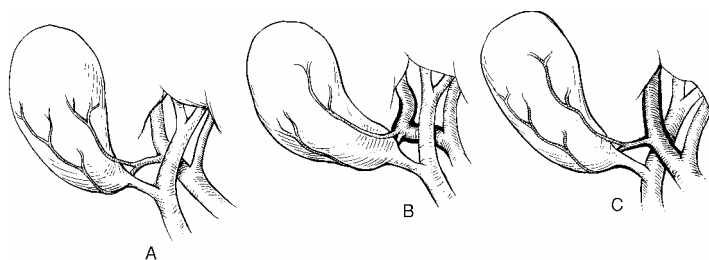


Figura 1. Relaciones del conducto hepático con la arteria hepática.

**2- Medio:** representada por la vía biliar accesoria que desemboca en la vía biliar principal. Las modalidades de desembocadura del cístico son variables, pudiendo desembocar en cualquier lugar de la vía biliar principal.



Lo más frecuente es su desembocadura formando un ángulo agudo con la vía biliar principal, lo cual nos permite describir el triángulo de la colecistectomía, descrito por Calot en 1891 conformado por el cístico, el borde derecho del conducto hepático y la arteria cística.

Budde describió otro triángulo conformado por el conducto cístico, el borde derecho del conducto hepático y el borde inferior del hígado. El mismo contiene el pedículo cístico.

Goor clasifica 11 tipos de anomalías en la terminación del conducto cístico<sup>7</sup>.

En ocasiones la desembocadura se produce en un sector más abajo del aparente presentando un trayecto adosado, en “caño de escopeta”. Más raramente el cístico rodea la vía biliar principal por detrás o por delante para desembocar en su borde izquierdo. Cerca del 2 % de los casos el cístico desemboca en el conducto hepático derecho o en el conducto lateral derecho, constituyendo conductos hepatocísticos (figura 2) que drenan la totalidad del hígado derecho o el sector lateral derecho.

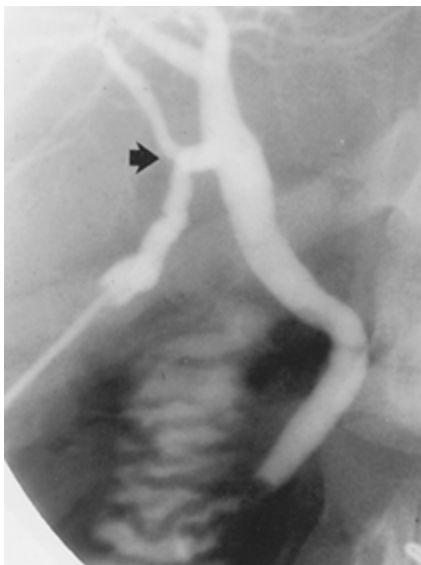


Figura 2: colangiografía transcística, se observa un conducto hepatocístico. Tomado de Surg Clin North Am 1990.

Excepcionalmente existe ausencia del conducto cístico, en donde el cuello vesicular se abre directamente en la vía biliar principal. Así como también su duplicación.

Queremos destacar que la disección innecesaria alrededor de los conductos biliares principales durante la colecistectomía puede seccionar o lesionar sus arterias principales, que corren en las

posiciones de las tres y las nueve del reloj (figura 3), estas arterias axiales brindan sangre a los conductos supraduodenales, proveniente en un 60% de la arteria gastroduodenal, y en un 38% de la arteria hepática.

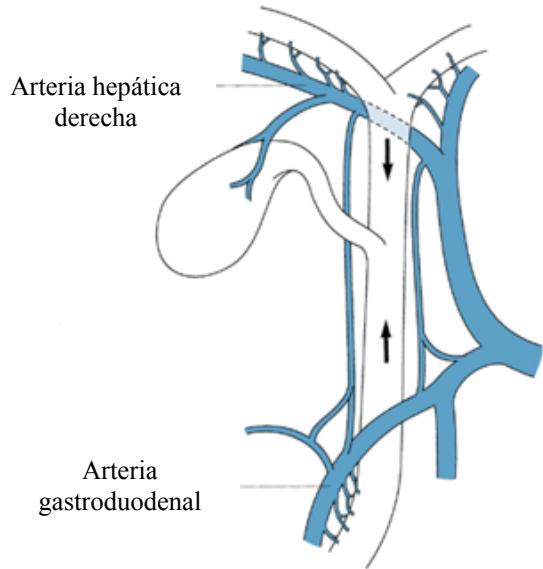


Figura 3: se observa la vascularización de la vía biliar principal.  
Tomado de: Surgery 1983.

**3-Inferior:** Dado por una porción retroduodenal y la porción pancreática. En un 60 % de los casos desemboca en la parte media de la segunda porción duodenal. A su vez la desembocadura común del colédoco con el wirsung en un solo conducto se da en un 60% de los casos. Como doble cañón a nivel de la carúncula mayor en un 38% y por separado en un 2%.

## INCIDENCIA

En forma global la frecuencia de lesiones de vía biliar oscila entre un 0,1 a 0,6 % <sup>2</sup>.

Estas lesiones son entre tres a cuatro veces más frecuente durante la colecistectomía laparoscópica (0,3-0,6%) que la abierta (0,1-0,3%).

A esto se suma el hecho de su mayor gravedad, al tratarse de lesiones más altas en su localización, con afectación de conductos biliares intrahepáticos y con frecuente resección de sectores <sup>10</sup>.

En una revisión realizada en el Reino Unido <sup>11</sup> la prevalencia de lesiones de la VBP en 66.163 colecistectomías vía abierta fue de 0,2% mientras que en 11.978 colecistectomías laparoscópicas fue del 0,3%.

Son varios los estudios que han sugerido el aumento de la frecuencia desde la introducción de la colecistectomía laparoscópica.

Uno de los primeros estudios multicéntricos publicados en la literatura médica informó 7 lesiones en 1518 pacientes con un porcentaje de 0,5%.

La revisión de Strasberg <sup>12</sup> es muy significativa, ya que en 124.433 pacientes estudiados en 22 series de casos se informa un porcentaje de 0,52 con un rango de 0 – 2,35%. Shea <sup>13</sup> en 1998 realiza un metaanálisis que comparó 78747 colecistectomías laparoscópicas contra 12973 abiertas y encuentra también diferencia estadísticamente significativa (0,36-0,47 contra 0,19 – 0,29%).

En Uruguay no se conoce la frecuencia de este problema, ya que no existen estudios de consenso, así como la condición humana del cirujano que lleva a ocultar esta eventualidad, sobre todo cuando la lesión se identifica durante el intraoperatorio y el tratamiento quirúrgico se efectúa en ese momento.

## ETIOPATOGENIA

Tanto la naturaleza como las consecuencias de las lesiones durante la colecistectomía varían ampliamente, así como su pronóstico.

Catell<sup>20</sup> encuentra que en el 75% de sus casos la lesión fue debida a fallas técnicas durante la colecistectomía.

### ***Mecanismo de las lesiones:***

Sabemos que son múltiples pero señalaremos los más frecuentes que nos enfrentamos durante la práctica quirúrgica. Lo que nos podrá ayudar a identificar donde se puede generar el problema para intentar evitarlo, teniendo como objetivo principal el tratar de abolir la morbilidad de nuestros pacientes.

Las causas se pueden clasificar de la siguiente manera:

- 1- vinculadas a la disposición anatómica,
- 2- condicionadas por la patología local y
- 3- factores técnicos puros y por lo tanto dependientes del cirujano actuante.

Las primeras ya fueron desarrolladas en aspectos anatómicos.

En segundo lugar factores patológicos: colecistitis aguda que enmascara tanto estructuras biliares así como vasculares, lipomatosis, vesícula escleroatrófica, síndrome de Mirizzi, hemorragia local, fístulas colecisto-digestivas, cirrosis hepática, hipertensión portal.

Las dificultades de la hemostasia de la arteria cística pueden llevar a las mismas consecuencias, ya que en el intento de pinzar el elemento que sangra se generan las lesiones del hepatocolédoco.

En tercer lugar los factores técnicos. Maingot<sup>9</sup> dice: “la colecistectomía fácil y un cirujano carente de adecuado entrenamiento quirúrgico, constituyen una combinación siniestra”.

La mayoría de las lesiones durante la colecistectomía se produce por confundir la vía biliar principal con el conducto cístico. Sobre todo cuando la vía biliar principal es fina, facilitada por la tracción excesiva de la vesícula sumado a la presencia de un conducto cístico corto. Esta confusión puede llevar a la sección parcial, ligadura, laceraciones, quemaduras térmicas y su ulterior evolución a la estenosis así como a la resección parcial de la VBP.(figura 4)

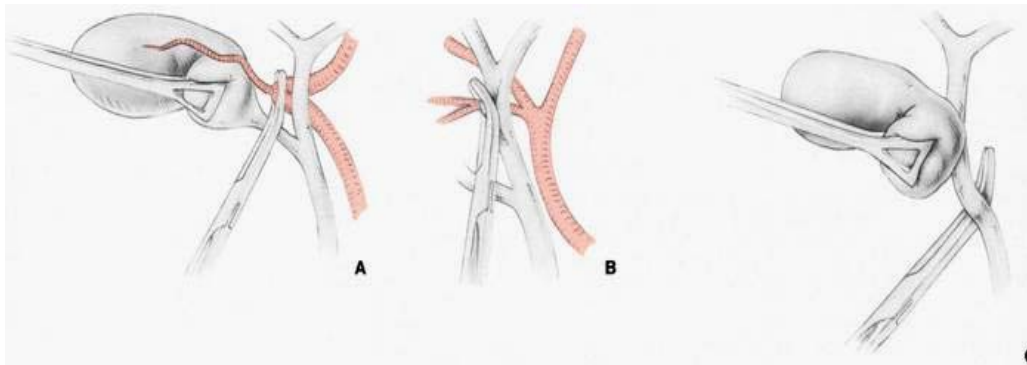


Figura 4: Factores técnicos vinculados a lesión de vía biliar principal.

Reportes de Moosa<sup>8</sup> valorando las circunstancias de iatrogenia de la VBP en 81 pacientes ha encontrado diversos factores como son: acceso inadecuado, exposición, iluminación, carencia de ayudantes, ausencia de colangiografía, obesidad, disección inadecuada del triángulo de Calot, colecistitis aguda. Causas más específicas: sangrado cístico y/o hepático, excesiva aplicación de ligaduras o clips en área hiliar.

Otros mecanismos han aparecido con la ***cirugía laparoscópica***, la cual se ha transformado en el “gold standard” para el manejo quirúrgico de la vía biliar accesoria. Sin embargo su introducción se ha visto asociada a un incremento en la incidencia de lesiones, motivadas por la inexperiencia del cirujano dado el período de aprendizaje de dicha técnica<sup>14</sup>. La máxima incidencia de lesiones se da en las primeras 15 colecistectomías (2,2%), para descender a un mínimo en el número 50 (0,1%)<sup>16,17</sup>. (figura 5)

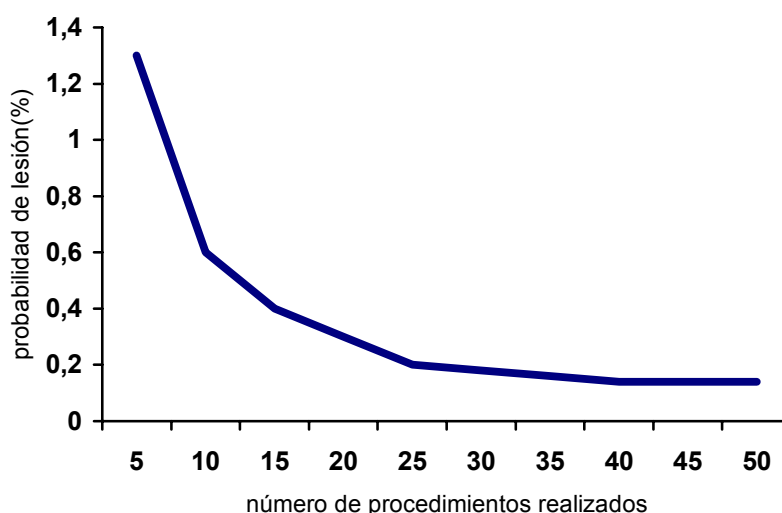


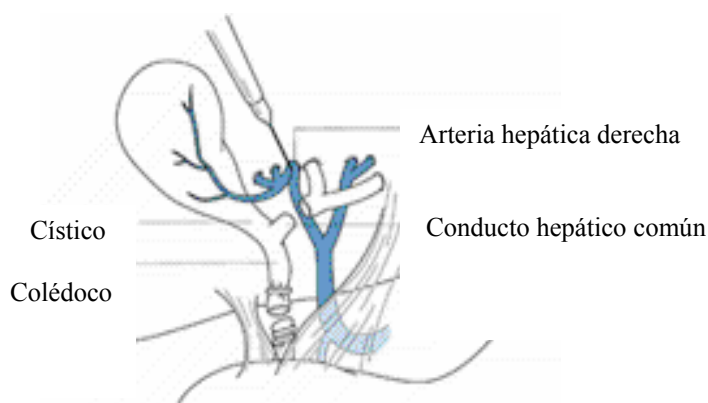
Figura 5. probabilidades de lesión de la vía biliar principal de acuerdo a la experiencia del cirujano en cirugía laparoscópica.

No solo se vio un aumento en la frecuencia sino que también se asocia a lesiones de mayor gravedad, al tratarse de localizaciones altas, con afectación de los conductos intrahepáticos y resecciones de vía biliar. Esto genera grandes dificultades en el diagnóstico así como en el tratamiento.

La forma clásica de lesión implica confundir el hepato-colédoco por el cístico, por lo cual el colédoco es clipado y seccionado y el hepático común resecado. A lo que se le suma en un número no despreciable de casos a injuria de la arteria hepática derecha.

Davidoff<sup>20</sup> describen la “lesión clásica” cuando el colédoco es confundido con el cístico, colocándose por tal motivo tres clips en el colédoco: uno proximal y dos distales, cortándose entre ambos. (figura 6)

Figura 6. Lesión de vía biliar laparoscópica clásica.  
Tomado de: Ann Surgery 1993 <sup>77</sup>



Otra causa de lesión es la quemadura de la vía biliar principal con electrobisturí. Resulta del uso inadecuado del electrocauterio durante la disección del Calot. La lesión térmica está dada por la interrupción del flujo sanguíneo de la estructura involucrada. Puede producirse por contacto directo con las estructuras así como por corrientes transmitidas por instrumentos no aislados o por los clips metálicos. Una quemadura del hepatocolédoco puede manifestarse inmediatamente por una fuga biliar o necrosis con peritonitis o estenosis por isquemia meses luego de la cirugía <sup>4,14,19</sup>.

Otros mecanismos se vinculan a: ausencia en visualizar la unión cístico-coledociana con mala técnica de colocación de los clips.

Las causas se facilitan debido a:

Carencia de visión tridimensional, colocación inadecuada de trócares, falta de neumoperitoneo. Tracción inadecuada del fondo vesicular que cierra el triángulo de Calot así como del bacinete que angula el hepatocolédoco.

## CLASIFICACIONES

Por lo general difieren en grado considerable en la topografía, extensión, paraclínica, técnica quirúrgica y pronóstico.

Bismuth en 1982 propuso una clasificación para las estenosis benignas de la VBP, que se basa en el patrón anatómico de la lesión. Se clasifican en 5 grados según la relación que adquieren con la confluencia de los conductos hepáticos derecho e izquierdo.

Esta clasificación no solo define las estrecheces postoperatorias de manera específica, sino además permite realizar comparaciones de distintas modalidades terapéuticas con respecto a la extensión del conducto biliar afectado. (Cuadro 1 y Figura 7)

### CUADRO 1. Clasificación de Bismuth.

Se observa la incidencia según el tipo de lesión.

<i>TIPO</i>	<i>DESCRIPCIÓN</i>	<i>INCIDENCIA</i>
1	A mas 2 cm de la confluencia hepáticos	18-36%
2	A menos de 2 cm	27-38%
3	Coincide con la confluencia	20-33%
4	Destrucción de la confluencia	14-16%
5	Afección de la rama hepática derecha o con el colédoco	0 – 7%

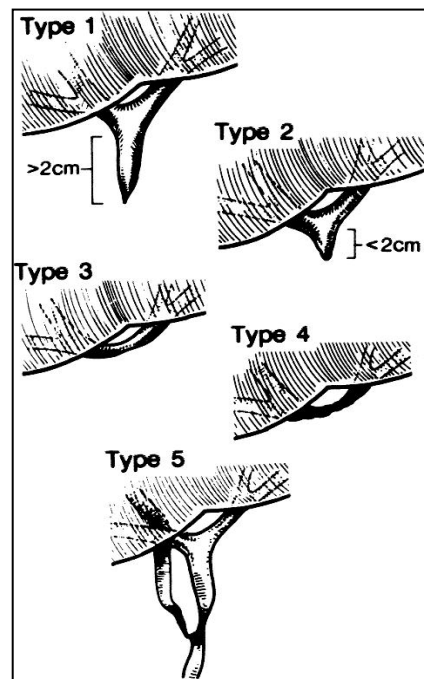


Figura 7.  
Clasificación de Bismuth

A su vez las estenosis biliares benignas se subclasifican de acuerdo al grado de dilatación supraestenótica: A - menor a 1,5 cm, B - entre 1,5 a 3 cm y C - mayor a 3 cm <sup>35</sup>.

Teniendo esto implicancia directa en la terapéutica como en el pronóstico.

Strasberg propuso una clasificación para las lesiones laparoscópicas de la VBP, la que puede aplicarse en el manejo de dichas lesiones.

**Tipo A:** fuga biliar en pequeño conducto en continuidad con el hepático común. En conducto cístico o canal de Luschka.

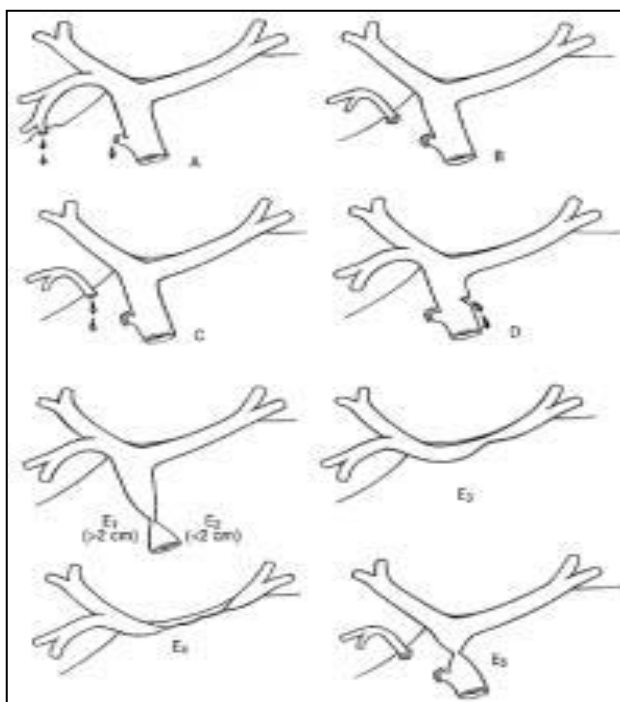
**Tipo B:** oclusión parcial del árbol biliar. Este conducto unilateral es casi siempre el resultado de un canal hepático derecho aberrante.

**Tipo C:** fuga de un conducto en comunicación con el hepático común. También es debido a un hepático derecho aberrante.

**Tipo D:** lesión lateral de conductos extrahepáticos. Por canulación inadvertida del hepato-colédoco durante la realización de la colangiografía.

**Tipo E:** lesión circunferencial de conductos biliares mayores. Corresponde a la clasificación de Bismuth de estenosis de la vía biliar ( tipo 1 a 5).(figura 8)

Figura 8.  
Clasificación de Strasberg  
Tomado de Arch Surg 1999 <sup>72</sup>





La severidad de la injuria biliar pueden clasificarse de acuerdo a los criterios de Amsterdam<sup>74</sup>:

Tipo	Lesión
A	Fuga biliar por cístico o canal de Lushka
B	Lesión biliar mayor con fuga, con o sin estenosis biliar
C	Estenosis de vía biliar sin fuga
D	Sección completa de vía biliar con o sin resección

## CONSECUENCIAS ANATOMOPATOLOGICAS

La obstrucción biliar inicialmente determina la formación de un exudado inflamatorio, que origina el depósito de colágeno y finalmente fibrosis con formación de cicatrices alrededor de los conductos biliares. Dicha fibrosis se acompaña de hiperplasia celular hepática. Esto puede determinar la evolución en 4 a 5 años a una cirrosis biliar secundaria. Aunque puede alcanzarse un tiempo antes de existir atrofia hepática concomitante.

Hautefeuille<sup>20</sup> en base al estudio histológico hepático de la obstrucción biliar por biopsias tomadas durante la cirugía, clasifica al estado del parénquima hepático en 4 estadíos:

Estadio	Hallazgo histológico
0	Higado sano
I	Sobrecarga de pigmentos biliares, infiltración inflamatoria
II	Fibrosis periportal
III	Cirrosis

También los conductos extrahepáticos sufren alteraciones por la fibrosis lo que determina la retracción, acompañado de atrofia de la mucosa, metaplasia escamosa, fibrosis a nivel subepitelial de los conductos fundamentalmente en obstrucciones de larga duración<sup>2,9</sup>.

Trabajos en animales evidencian cambios morfológicos, ultraestructurales y bioquímicos posterior a la injuria biliar. La ligadura de la vía biliar determina hiperplasia ductal, pericolangítica y colangitis. Al mes de la ligadura, se observaron cambios histológicos, evidenciados en la pared del conducto biliar, que presentaba un espesor 5 veces al normal, con reducción de la mucosa<sup>52</sup>.

Análisis bioquímicos del tejido conectivo demuestran que a 2 semanas de la ligadura existe un aumento de la síntesis de colágeno así como la actividad de la hidroxilasa<sup>21</sup>. La obstrucción crónica determina la dilatación de canalículos centrolobulillares, sumado a la presencia de exudado inflamatorio con depósito de colágeno y fibrosis periductal. Esto se acompaña de hiperplasia celular hepática, lo que lleva a la hipertensión portal. Esto se observa ya a los 2 años de obstrucción<sup>2,22</sup>.

La fibrosis presente en la cirrosis biliar secundaria es responsable de la hipertensión portal y se asocia a una hiperplasia, pero en raras ocasiones adquiere un patrón cirrótico, concepto sumamente importante pues el cuadro anatomopatológico y clínico pueden revertirse luego de una reparación adecuada.

Estudios anatomopatológicos recientes<sup>23</sup> mencionan factores que predicen la evolución a la fibrosis hepática.

Entre ellos se mencionan:

**Inflamación portal y periportal:** 0- sin inflamación,  
1- leve,  
2- moderada,  
3- severa.

**Proliferación ductular:** 0-sin o leve,  
1- moderada,  
2- severa.

**Colestasis:** 0- sin,  
1- acumulación centrolobulillar,  
2- centrolobulillar mas acumulación periportal,  
3- necrosis hepatocítica.

Evidencias actuales demuestran que el interferón alfa 2 a, disminuye la fibrosis así como la proliferación ductal biliar, vinculado con la actividad de las metaloproteasas<sup>52</sup>.

## DIAGNOSTICO

*“ La lesión puede tener lugar incluso en manos del cirujano más capaz y experimentado”.* Grey – Turner ( 1944).

Las lesiones de VBP deben de reconocerse durante la colecistectomía y de ser posible repararla lo que permite obtener los mejores resultados y disminuir la gravedad y por lo tanto su pronóstico<sup>23</sup>.

El diagnóstico puede realizarse intraoperatorio, lo que ocurre en un porcentaje entre 12 – 46%<sup>22,85</sup>.

De realizado en el postoperatorio, el tratamiento se torna más difícil.

El uso de la colangiografía sistemática sigue siendo controvertida.

Si bien no reduce claramente su incidencia, el diagnóstico lo realiza precozmente. Los que defienden la colangiografía selectiva mencionan como argumentos: baja incidencia de litiasis retenidas, ineficacia en la prevención de lesión de VBP, riesgo de lesión del conducto cístico o de la VBP por el catéter sumado al aumento de los costos<sup>44,61,90</sup>.

Sin embargo los defensores de la realización sistemática jerarquizan no solo la prevención sino también el diagnóstico temprano, permitiendo una reparación oportuna y reduce la gravedad de las mismas. Con respecto a lo recientemente mencionado en 72 pacientes con estenosis biliar postcolecistectomía estudiados en el Hammersmith Hospital de Londres, en el 71 % no se había realizado colangiografía intraoperatoria durante la colecistectomía<sup>4,9,24</sup>.

La lesión se debe sospechar en el intraoperatorio por la presencia de bilis durante la revisión del campo operatorio, complementado con el examen de la vesícula al encontrar un fragmento de VBP.

Pero en caso de obstrucción es generalmente la colangiografía la que nos ayuda a la realización del diagnóstico, así como la existencia de fuga de contraste.

En el postoperatorio como lo demuestra la figura 9 solamente en un 10 % de los casos se sospechan en la primer semana. Pero en un 70 % se encuentran en los primeros 6 meses y 80% al año<sup>1,2,8</sup>.

Según Caroli “la ictericia postoperatoria inmediata es debida salvo excepciones muy raras, a una falla quirúrgica”<sup>20</sup>.

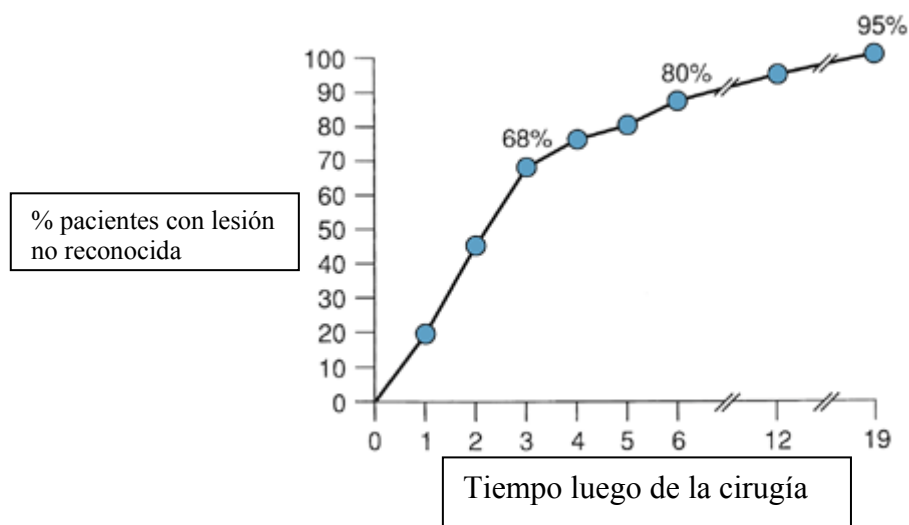


Figura 9. Tomado de: Am J Surg 1982.

Diferentes series demuestran que las lesiones durante la colecistectomía laparoscópica se reconocen usualmente durante el procedimiento o más comunmente en el postoperatorio inmediato<sup>25,42,50</sup>.

En el postoperatorio inmediato la presencia de una bilirragia ya sea a través de un drenaje o la presencia de signos peritoneales nos debe poner en la pista de una lesión biliar. La acumulación localizada de bilis puede producir un bilioma estéril, un absceso subhepático o interhepatofrénico.

La presencia de ictericia en el postoperatorio inmediato como tardío debe sospecharse siempre la presencia de lesión de VBP. En la evolución la presencia de colangitis recidivantes es otra forma de presentación. Solo en casos muy retrasado, el paciente tiende a manifestar cirrosis avanzada e hipertensión portal.

Warren		Blumgart		Pitt	
Fiebre	64 %	Sepsis	45 %	Ictericia – colangitis	77%
Dolor abdominal	49 %	Peritonitis abscesos	24%	Fiebre	44 %
Ictericia	44 %	Ictericia	13 %	Fístulas ext	14 %
Fistulas ext	24 %	Fístulas	13 %	Dolor abdominal	7 %
Hipertensión portal	19 %				

En estas series se observa diferentes formas de presentación clínica con su frecuencia en diferentes épocas. Destacándose en la de Warren en 1971 por su alta incidencia de hipertensión portal.

En series más recientes como las de Blumgart y Pitt predomina la presencia de ictericia, colangitis, fiebre<sup>8</sup>.

## PARACLINICA

Se debe de tener en cuenta que grados severos de estenosis en las colangiografías pueden asociarse con pocos síntomas y pruebas funcionales hepáticas normales.

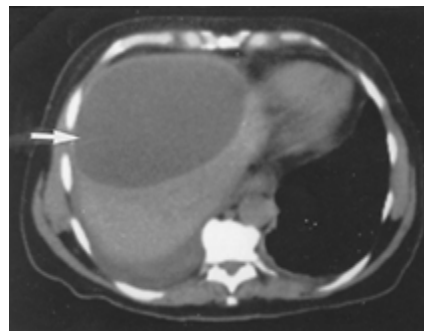
**Pruebas de función hepática:** suelen poner de manifiesto signos de colestasis, con bilirrubina elevada, aunque puede ser normal. En cambio la fosfatasa alcalina tiende a estar elevada<sup>1,2,9</sup>

Es característico la existencia de un patrón de colestasis disociada con cifras de bilirrubina normales y aumento de fosfatasa alcalina<sup>85</sup>.

**Ecografía abdominal:** es un excelente medio de diagnóstico, ya que nos puede mostrar: dilatación de la vía biliar intra como extrahepática (de existir), hasta el nivel de la lesión. También puede visualizar colecciones perihepáticas y guiar tratamientos percutáneos. Además de valorar evolución postratamiento.

**Tomografía axial computarizada(TAC):** de abdomen puede visualizar dilatación de la vía biliar intra como extrahepática, colecciones, artofia hepática así como la valoración del pedículo hepático.(figura 10)

Figura 10 TAC abdomen:  
colección subhepática  
postoperatoria



**Colangiografía transparietohepática(CTPH):** Si bien es un método invasivo, actualmente realizada con aguja de Chiba se lo considera seguro, rápido y con baja incidencia de complicaciones.

Permite visualizar todo el árbol biliar en un 98% de los pacientes que presentan dilatación de los conductos biliares y en un 75% de aquellos que no la presentan. Debido al empleo de la colangiografía endoscópica retrógrada y actualmente de la colangioresonancia sus indicaciones han disminuido, quedando reservada para lesiones biliares con obstrucción completa, ante fracasos o imposibilidad de realizar estudios anteriores.

De gran valor para visualizar la vía biliar proximal a la lesión y así poder planificar la terapéutica. Más adelante desarrollaremos sus aplicaciones terapéuticas.

En la figura 11 se observa una CTPH que muestra la obstrucción total de VBP, altura, así como su etiología.

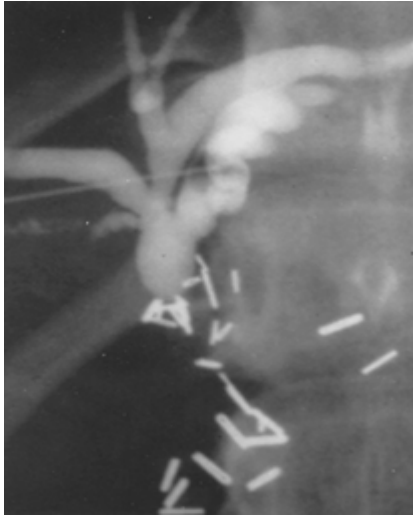
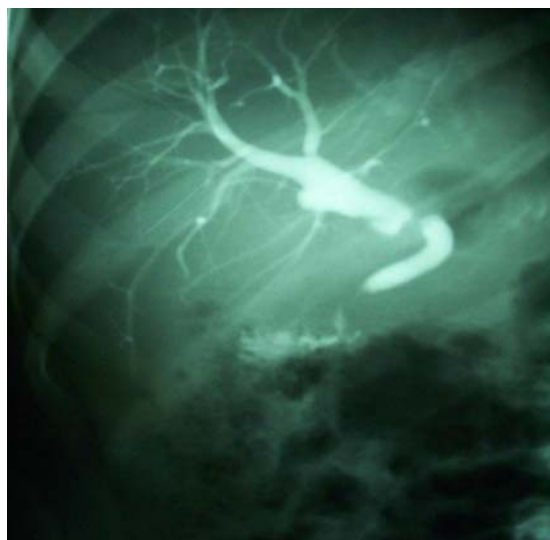

Figura 9: CTPH que muestra estenosis de vía biliar.  
Tomado de *Surg Clin North Am* 1990

### **Colangiopancreatografía endoscópica retrógrada(CPER):**

Desde su introducción desde hace más de dos décadas, ha contribuido tanto en el diagnóstico así como la terapéutica de estos pacientes. Nos permite realizar el diagnóstico, tipo y topografía. Siendo en pocos casos de valor para el diagnóstico preciso de estenosis altas completas, debido a la interrupción del colédoco, impidiendo visualizar el sector proximal e intrahepático. Pero cobra valor en estenosis incompletas. Desarrollaremos más adelante su rol en la terapéutica.(figura 12)

Figura 12: CPER  
Estenosis biliar  
postoperatoria





**Las técnicas de centellografía con radioisótopos** pueden utilizarse en la valoración de estenosis biliar, en particular en la evaluación funcional de estenosis incompleta y anastomosis en tratamientos previos. Particular importancia tiene el centellograma con ácido iminodiacético (HIDA) en casos de estenosis incompleta, reestenosis con VBP no dilatada. También se puede tener en cuenta en el seguimiento de pacientes luego de la reparación debido a que no es invasivo, detecta permeabilidad y funcionalidad de la anastomosis, así como cambios cuantitativos en la funcionalidad hepática con el transcurso del tiempo.

### **Colangiopancreatografía por Resonancia Nuclear Magnética (CPRM):**

Su introducción por Wallner en 1991 ha permitido generar imágenes de alta resolución. Las imágenes del árbol biliar en relación al T2 se obtienen gracias a la señal de alta intensidad de los líquidos estáticos o con bajo flujo como el biliar.

Simultáneamente los tejidos adyacentes presentan baja intensidad en esta fase tardía.

Presenta las siguientes ventajas: no invasivo, corto tiempo (15 minutos), no utiliza contraste y sin riesgos para el paciente. En las siguientes series se observa la sensibilidad y especificidad<sup>63</sup>.

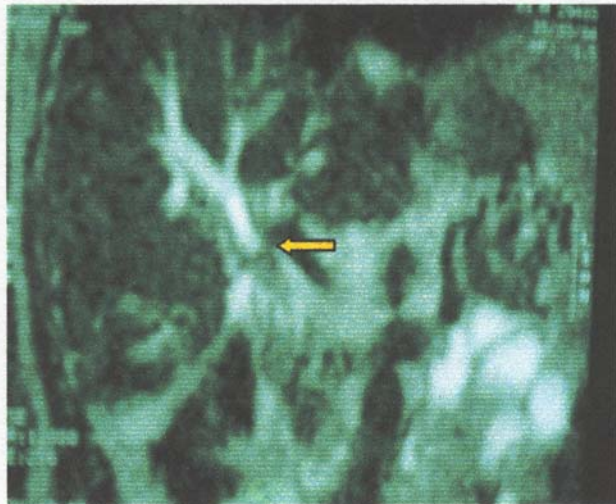
Series	Sensibilidad(%)	Especificidad(%)
Guibaud 1995	91,1	100
Reinhold 1996	90,4	100
Chan 1996	95,2	85,6
Fulcher 1998	98,2	---

Presenta como principales limitantes: la bilis no tiene exclusividad de resonar con estas características. Cualquier fluido corporal estático o con bajo flujo, como ser: contenido intestinal, ascitis, quistes, presentan en la etapa de relajación de T2 igual intensidad, pudiendo quitar resolución al estudio.

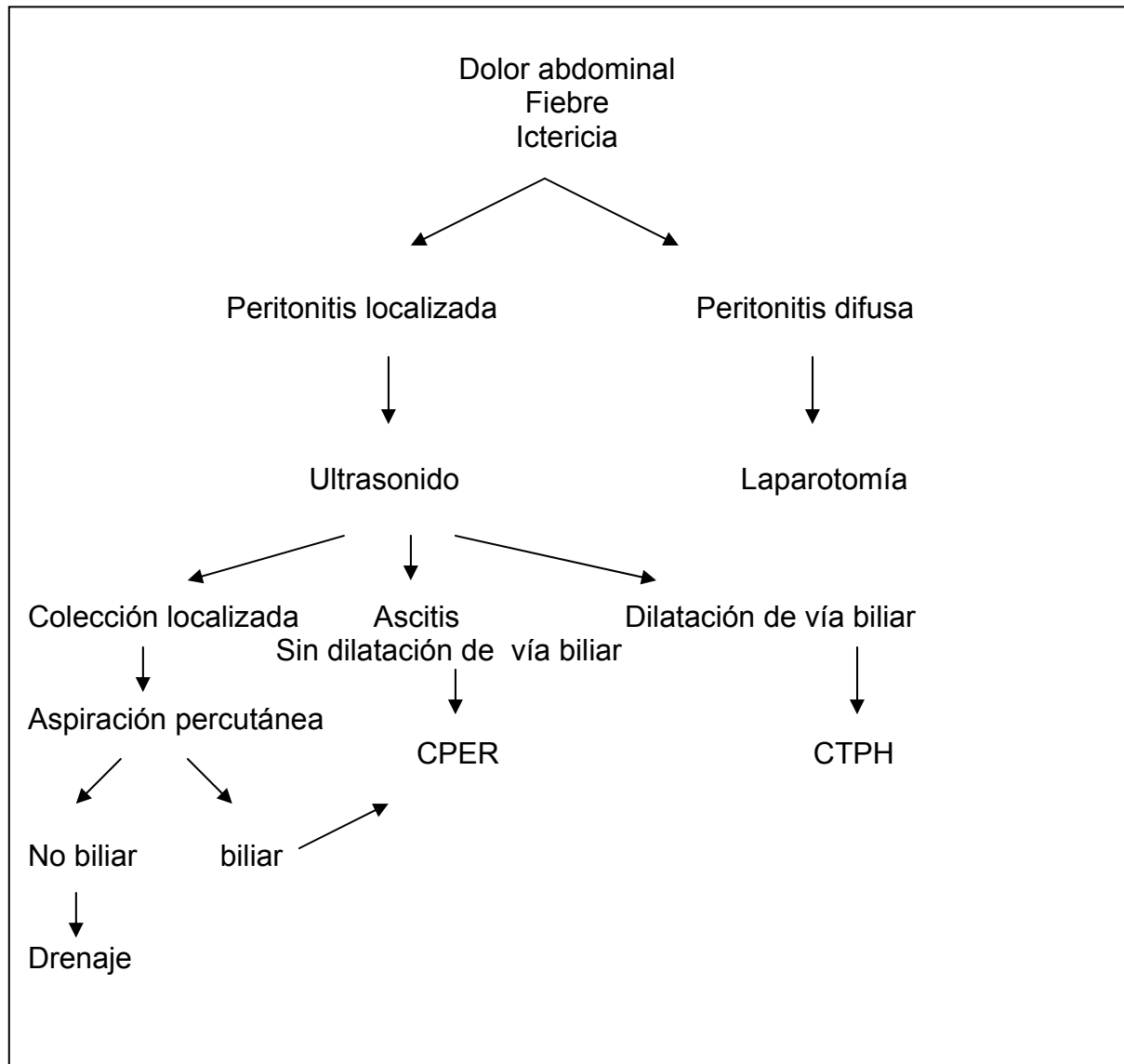
A su vez la presencia de sangre, proteínas, aire o detritus podrán simular una estenosis. Cuando se la compara con los métodos invasivos tiene como limitante la imposibilidad de realizar en el mismo acto el tratamiento de la patología en estudio. Solo en 31 de 46 pacientes (67%), requirió algún tipo de intervención endoscópica luego del diagnóstico de obstrucción biliar por colangiorresonancia<sup>62</sup>

En nuestro medio se suma a las limitantes su alto costo y la escasa experiencia para la interpretación de sus resultados.

Figura 13. Colangiorresonancia  
Se observa una estenosis a nivel  
del hepático común. (flecha)



Andrew M. Ress<sup>25</sup> del Departamento de Gastroenterología y Cirugía General de la Clínica Mayo proponen un algoritmo para evaluar el manejo de las complicaciones de la colecistectomía.



## TERAPEUTICA

Es de fundamental importancia el tratamiento con un equipo multidisciplinario, comandado por cirujano con experiencia en cirugía hepatobiliar, endoscopista, radiólogos, anestesistas, intensivistas; lo cual implica que debe de realizarse en un centro de referencia. En ellos se han producido avances significativos en los últimos años lo que han mejorado el pronóstico y los resultados.

Clásicamente se dice que el fracaso de una reparación acorta la vida del paciente, en la misma medida que disminuye la longitud y calidad del cabo proximal de la vía biliar<sup>29</sup>. El éxito del primer procedimiento es fundamental para obtener un buen resultado a largo plazo. Pero se debe de tener en cuenta que la reparación inicial puede no ser la restauración definitiva, teniendo como objetivos: prevención de la colangitis así como formación de litiasis, reestenosis y cirrosis biliar. Es importante “no instituir tratamiento solamente a placas radiográficas.” Se debe remarcar que el descubrimiento de un área de estenosis o estrechamiento incompleto no es indicación inmediata de cirugía. El tratamiento quirúrgico de las lesiones de vía biliar principal depende de múltiples factores, pero uno de los más importantes es el momento del diagnóstico: en el intraoperatorio, en el postoperatorio inmediato o tardío<sup>20</sup>. Por lo cual desarrollaremos los aspectos terapéuticos en los diferentes períodos.

***De diagnosticarse en el período intraoperatorio***, el cirujano debe de considerar inmediatamente su competencia y experiencia para manejar la situación. Pero sobre todo aceptar otra opinión.

De sospecharse una lesión de VBP, la primer maniobra a realizar es una colangiografía para delinear la anatomía existente<sup>8</sup>.

La terapéutica se deberá ajustarse en forma individual según tipo, nivel, extensión de la lesión, etapa del diagnóstico, condiciones generales del paciente. Siempre es deseable la reparación inmediata lo que se asocia a mejor pronóstico.

**Desafortunadamente en un bajo porcentaje de las lesiones se reconocen en este período. (12-46%)<sup>22</sup>.**

De producirse durante la cirugía laparoscópica, la conversión es lo indicado, pero existen cirujanos muy capacitados que pueden solucionarlo por esta vía.

Cuando la lesión ocurre en conductos segmentarios o subsegmentarios menor a 3 mm (2mm para otros autores)<sup>9</sup>, la ligadura simple es adecuada<sup>1,21</sup>. Pero cuando la lesión se presenta en conductos mayores a 4 mm, se requiere la reparación<sup>2</sup>.

Desafortunadamente, la lesión generalmente es total e implica el corte y/o resección de un sector de la VBP. En ocasiones ocurre la lesión de un conducto sectorial derecho (Bismuth 5). Lo importante a determinar será: si la vía biliar está dilatada, la presencia de buen pasaje duodenal y si existe resección de vía biliar.

Generalmente las lesiones acontecen en vías biliares de calibre fino, lo que aumenta las dificultades de reparación.

Las lesiones laterales pueden repararse con sutura directa sobre tubo de Kehr a través de una coledocotomía inferior o superior, al que se lo mantendrá por 3-4 semanas<sup>19</sup>. También se menciona que secciones parciales que involucran menos de 180° de la circunferencia de la vía biliar pueden repararse con cierre primario sobre tubo de Kehr. En secciones mayores a 180° de la circunferencia el tubo de Kehr debe exteriorizarse en forma separada a la anastomosis<sup>21</sup>.

En las ligaduras parciales o circunferenciales se seccionará la misma y se colocará tubo de Kehr a través de una coledocotomía inferior, de manera que la rama superior del tubo en T pase por la zona del conducto involucrado.

Si el conducto biliar fue seccionado totalmente y los extremos pueden aproximarse sin tensión, puede ser adecuada una anastomosis termino-terminal, tal como lo preconiza Cattell<sup>27,28,29</sup>. El duodeno y la cabeza pancreática deben movilizarse completamente mediante maniobra de Kocher-Vautrin<sup>20</sup>. Para estos casos se debe contar con drenaje de Kehr, realizar la sutura con puntos separados de hilo monofilamento reabsorbible(irreabsorbible), 6-0, bajo magnificación. Con respecto al material de sutura en el trabajo de Stewart y Lawrence<sup>30</sup> mencionan que el uso de material irreabsorbible predispone a la precipitación e incrustación de pigmentos biliares, contribuyendo a la formación de estenosis postoperatoria.

El drenaje de la vía biliar no es imprescindible si la sutura es hermética, pero a menudo es aconsejable colocar un Kehr, exteriorizado lejos de la anastomosis. El mismo debe permanecer por 6-8 semanas. ( figura 14)

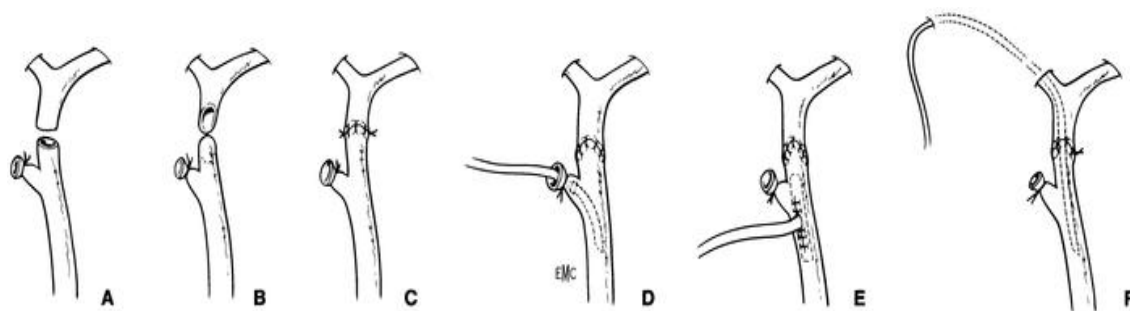


Figura 14: Reparación terminoterminal en lesiones de vía biliar.  
Tomado de Encycl Méd Chir 1993.

Debido a que en el 50 – 60% de los casos sobreviene la estenosis<sup>9</sup> acompañada de cierta pérdida de longitud, en lesiones altas se prefiere la realización de una hepaticoyeyunoanastomosis en Y de Roux ya que es más probable que ofrezca mejores resultados a largo plazo<sup>9</sup>.

La anastomosis hepático-yeyunal en asa diverticular; Y de Roux o Hivet-Warren-Praderi son muy usadas en nuestro medio, especialmente esta última con la modificación de Barker<sup>32</sup> que agrega la colocación del asa yeyunal subcutánea con un punto de referencia metálico para permitir el acceso a la anastomosis<sup>46</sup>.

(figura 15)

Está indicada cuando la sutura término-terminal no es posible, si existe pérdida de sustancia por resección de un fragmento de la VBP o la lesión se localiza en la convergencia de los hepáticos. Ya que se menciona en algunas series de hasta 100% de estenosis<sup>20</sup>. Se pueden obtener buenos resultados en alrededor del 80% de los pacientes.

Si la pérdida de pared coledociana es importante se puede recurrir a distintas variantes técnicas: a ) colocación de un parche venoso, como lo publicara Mainetti, b) realizar un colgajo tapando el defecto con muñón cístico. c) usar como parche seroso un colgajo pediculado de yeyuno, y colocar un tubo en T a través del defecto, método preconizado por Blumgart. d) realización de anastomosis biliodigestiva y e) otra opción publicada por Hepp al igual que Mercadier<sup>1</sup>, aconseja la ligadura del cabo proximal hasta conseguir la dilatación de la vía biliar, procedimiento de controvertidos resultados<sup>27,28,33</sup>.

Rara vez utilizado , no permitiendo el análisis de los resultados<sup>24</sup>.

Si por distintos motivos el cirujano considera que no puede resolver la complicación en ese mismo acto quirúrgico, debe colocar un drenaje biliar externo y derivar al paciente a un centro capacitado

para solucionar tan grave complicación. Teniendo como ventaja la fácil localización de la vía biliar en la reintervención, pero con el inconveniente de impedir la dilatación secundaria supralesional.

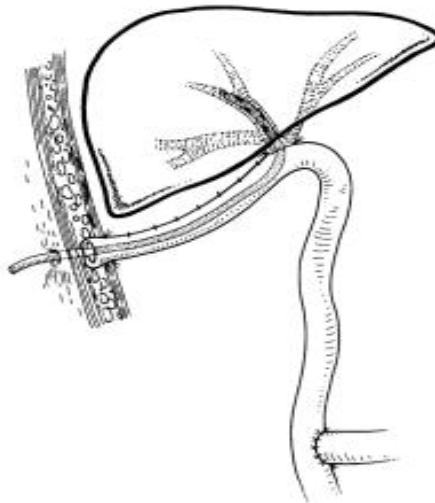


Figura 15. Hepaticoyeyunoanastomosis en Y de Roux con asa subcutánea  
Tomado de Encycl Méd Chir 1993.

### ***Lesiones diagnosticadas en el postoperatorio inmediato***

De presentarse bajo la forma de fístula biliar, nunca se debe apresurarse la reoperación ya que la mayor parte de las mismas se cierran de forma espontánea. Algunos centros han publicado la colocación de stents vía endoscópica y otros proponen la papilotomía endoscópica precoz para aumentar el flujo biliar y así acelerar el cierre de la fístula. Si la presentación clínica ocurre bajo la forma de peritonitis biliar esta indicada la cirugía. El tratamiento de estos casos dependerá de las condiciones del paciente así como del equipo quirúrgico. Pudiendo ir desde el drenaje externo solamente hasta reparación de la lesión. Hepp en los años 60 ya mencionaba que las reparaciones precoces se realizan en peores condiciones, por lo que de realizada en diferido presenta mejor solución.

Pero actualmente se considera que en una lesión posterior a cirugía laparoscópica, las modificaciones regionales son de menor entidad y la disección del extremo biliar superior sería más sencillo. Esto indicaría una reintervención precoz<sup>24</sup>.

**Lesiones diagnosticadas en el postoperatorio tardío:** los principios que rigen el tratamiento quirúrgico de las estenosis biliares son los siguientes:

- exposición de conductos biliares proximales sanos,
- preparación de un segmento de mucosa distal para la anastomosis y
- sutura de anastomosis mucosa-mucosa de los conductos biliares con la mucosa intestinal.

**Anastomosis termino-terminal:** puede efectuarse este procedimiento previa resección de la estenosis. Cattell y Braasch publicaron estas anastomosis, incluso para estenosis altas, con movilización del duodeno y colédoco inferior. Sin embargo este procedimiento se usa solamente con extremos biliares cercanos, para realizar una anastomosis sin tensión. Debe de considerarse que en la reparación en diferido el cabo biliar superior se encuentra generalmente retraído sobre el hilio biliar, así como el sector inferior. Por lo tanto se generan enormes dificultades para este procedimiento<sup>20,21,24</sup>.

**Procedimientos bilioentéricos:** para estenosis de la porción retropancreática del colédoco; coledocoduodenoanastomosis laterolateral o terminolateral es un procedimiento a tener en cuenta.

El tratamiento de las estenosis que afectan el conducto hepático común es más difícil, sobre todo con estenosis en las crecánias del hilio hepático. El procedimiento de elección es una hepaticoyeyunoanastomosis. El punto esencial y más importante es la identificación del conducto biliar proximal a la estenosis. Además de la altura y extensión de la estenosis, otros factores que complican el procedimiento son la fibrosis secundaria hepática y la presencia de conductos de pequeño calibre por falta de distensibilidad. El abordaje, basado en los estudios de Couinaud, ha sido bien descrito por Hepp y más recientemente por Blumgart<sup>85</sup>. En algunos casos como en estenosis de tipo 4 de Bismuth, puede ser necesario la extirpación del lóbulo cuadrado. Smith describió un método para tratar las estenosis altas, procedimiento de injerto mucoso, utilizando una sonda transhepática para llevar la mucosa yeyunal hasta dentro de los conductos hepáticos, permitiendo la aposición para la subsecuente cicatrización sin fibrosis. Suturando la capa seromuscular del yeyuno con el conducto a nivel hiliar. La sonda se deja colocada durante 2 a 6 meses. Generalmente se recomienda la realización de una hepaticoyeyunoanastomosis sobre una sonda transyeyunal, que luego es llevada al exterior a través



del asa yeyunal<sup>20</sup>. Esta asa se deja larga y subcutánea, permitiendo el acceso endoscópico y radiológico a la anastomosis.

Se puede encontrar con atrofia hepática segmentaria o lobar e hipertrofia compensadora de otras partes del hígado. Esto conduce a la distorsión y dificultades en la disección y anastomosis. La situación que más frecuente se encuentra es una hipertrofia del lóbulo izquierdo acompañada de atrofia del lóbulo derecho. En un 14 – 20% puede verse hipertensión portal en pacientes con estenosis biliar y puede asociarse con el desarrollo de fibrosis hepática secundaria o daño directo de la vena porta.

#### **Colangioyeyunoanastomosis intrahepática:**

Indicada fundamentalmente en casos con estenosis Bismuth IV.

Técnicas preconizadas por Champeau y Couinaud, realizando un abordaje de la vía biliar a través de la apertura del hígado por la vía cisural anterior, o mediante resección parenquimatosa limitada y cuneiforme en el territorio del segmento IV.

Como alternativa final en pacientes con múltiples cirugías previas a nivel hiliar, se describe el procedimiento de Longmire y Sanford en 1949. Esta técnica implica movilización del lóbulo izquierdo hepático y abordaje del conducto del segmento III y ocasionalmente del segmento II. Realizándose la anastomosis con un asa en Y de Roux con asa defuncionalizada<sup>35</sup>.

**Tubos transanastomóticos:** La tendencia a estenosarse de las anastomosis biliares ha llevado al uso de los mismos. Sullivan en el año 1900 empleó un tubo de goma para tal uso, pasando luego por diferentes etapas; tan popularizados y mejorados por autores nacionales como el Dr. Raúl Praderi con sus diferentes modalidades y aplicaciones.

Presentando como principales ventajas:

- 1- proporcionar drenaje biliar, evitando filtraciones.
- 2- Permitir lavados disminuyendo la incidencia de colangitis.
- 3- Realizar colangiografías de control.
- 4- Impedir estenosis, mientras se realiza la cicatrización.
- 5- Cubrir al paciente de una falla de sutura.

Mencionando como posibles desventajas:

- 1- colocarlo puede ser técnicamente difícil.
- 2- no están exentos de complicaciones, sobre todo hemorrágicas.
- 3- al retirarlo puede reaparecer la estenosis.
- 4- puede ser vía de entrada de infecciones.

También sabemos que en series importantes con anastomosis hepaticoyeyunal, como en la de Tochi<sup>35</sup>, no usan tubos transanastomóticos, obteniendo igualmente buenos resultados.

## **TRATAMIENTO NO QUIRURGICO**

Actualmente se lo considera como un tratamiento válido, que tiene indicaciones precisas, con baja morbilidad. A su vez debe ser complementario con la cirugía, siendo de esta forma donde se obtienen los mejores resultados. En centros capacitados, con experiencia en estas complicaciones, obtienen buenos resultados a largo plazo, diferentes reportes lo sitúan entre 55 – 93%<sup>41</sup>.

Los progresos técnicos en los campos de la radiología y la endoscopia, sobre todo en la terapéutica han permitido esta opción terapéutica<sup>1</sup>.

Como condición indispensable para que una lesión pueda ser tratada vía percutánea y/o endoscópica, es necesario la continuidad del árbol biliar.

Trabajos recientes demuestran que en pacientes seleccionados se obtienen excelentes resultados<sup>36</sup>

Presentando un gran impacto en el manejo preoperatorio de pacientes graves (sepsis), ya sea mediante el drenaje biliar percutáneo y/o endoscópico así como el drenaje percutáneo de colecciones. Procediendo luego en una segunda instancia con el paciente en mejores condiciones a la reconstrucción de la vía biliar.

## **Radiología Intervencionista**

Procedimiento minimamente invasivo, que requiere anestesia local y sedación. Presenta como finalidades: definición topográfica de la lesión, causa, drenajes de colecciones, drenaje percutáneo transhepático de las lesiones así como la obstrucción biliar. De enorme importancia su aporte en vistas a la cirugía.

Mediante una punción transhepática se logra acceso a la parte proximal del árbol biliar, se atraviesa la lesión con una guía bajo radioscopia, realizando la dilatación de la misma con balón, colocando posteriormente sondas transhepáticas obteniendo así un acceso al árbol biliar para la realización de colangiografías y dilataciones. En la mayor parte de las series se señala la necesidad de varias dilataciones<sup>1</sup>.

En diferentes series con seguimiento entre 28 y 59 meses, se obtuvieron buenos resultados en 55 – 93% de los casos (ver tabla 1).

Si bien esta tasa es alta, se sabe que existe una selección adecuada de pacientes. Ya que la mayor parte de las estenosis no responden de manera permanente a la dilatación.

Se usan balones entre 5 – 8 mm para estenosis del conducto hepático común, y de 8 – 12 mm para estenosis de anastomosis bilioentéricas.

Tabla 1. Resultados de la terapéutica percutánea.

<b>Series</b>	<b>Pacientes</b>	<b>Éxito</b>	<b>Seguimiento (meses)</b>
Mueller e 1986	<b>61</b>	<b>70</b>	<b>36</b>
Willams 1987	<b>64</b>	<b>78</b>	<b>28</b>
Moore 1987	<b>18</b>	<b>83</b>	<b>33</b>
Pitt 1989	<b>20</b>	<b>55</b>	<b>59</b>
Canon 1991	<b>28</b>	<b>93</b>	<b>38</b>
Lillemoe 1997	<b>25</b>	<b>64</b>	<b>28</b>

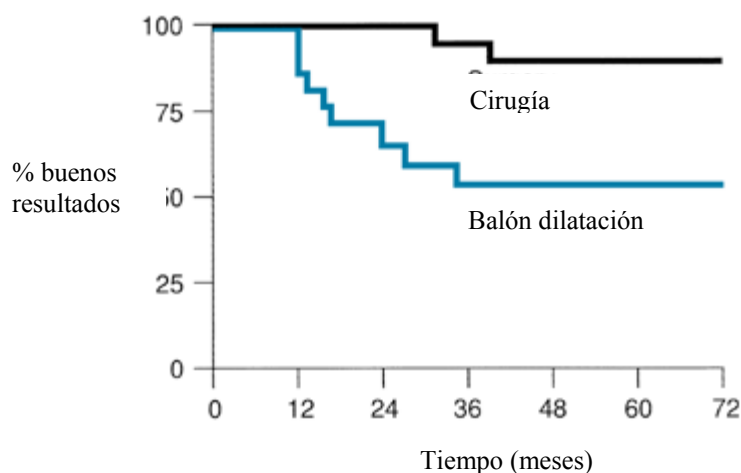
Mueller<sup>91</sup> en un estudio multicéntrico con seguimiento de 3 años muestra buenos resultados en 70 %. Del 76% en caso de estenosis primarias iatrogénicas y del 67% en caso de estenosis anastomóticas. La permeabilidad se basó en la ausencia de síntomas así como bilirrubina y fosfatasa alcalina.

Las complicaciones que se mencionan son: colangitis, hemobilia, fuga biliar hasta en un 20% de los casos. También se menciona sangrado a nivel parénquima hepático, que generalmente responde al tratamiento conservador<sup>12</sup>. Otras mas raras: sepsis, pancreatitis, perforación duodenal<sup>1,42</sup>.

## Cirugía comparado con terapéutica percutánea

El primer estudio<sup>8</sup>, mediante una revisión retrospectiva fue realizado en el Johns Hopkins Hospital entre 1979 y 1987 comparaba dilatación percutánea con balón y cirugía, en 43 pacientes con estenosis biliares benignas postoperatorias. En 25 pacientes se le realizó tratamiento quirúrgico (coledoco o hepatico - yeyunoanastomosis). En 20 pacientes se le realizó dilatación con balón percutáneo. Tres pacientes se manejaron tanto con cirugía como con balón. La mortalidad fue nula durante los procedimientos

Mientras que la tardía se presentó en un 10 % (cirugía 4,5% y 15% con balón)( $P < 0.02$ ). La morbilidad con cirugía se presentó en un 20% y con balón en 35%. La falla del tratamiento se definió como la necesidad de recurrir a otra modalidad terapéutica y/o aparición de complicaciones. El éxito terapéutico con cirugía se logró en un 89%, mientras que con balón se situó en un 52%. (  $p \leq .01$  ). (grafica 1)



Gráfica 1. Tomado de *Ann Surg* 1989; 210: 417.

Con respecto a la estadía hospitalaria fue mayor con cirugía, pero las rehospitalizaciones por las mayores complicaciones en el tratamiento percutáneo, no dan diferencias estadísticamente significativas entre ambos grupos.

Con respecto a los costos no difirieron de manera importante en estos grupos<sup>1</sup>.

En un estudio reciente Lillemoe<sup>42</sup> realiza un trabajo combinando cirugía y radiología.

	<b>Dilatación c/balón</b> n=28	<b>Cirugía</b> n=59
<b>Exito</b>	<b>16 (64%)</b>	<b>48 (92%)</b>
<b>Excelente</b>	12 (48)	41 (79%)
<b>Bueno</b>	4 (19%)	7 (13%)
<b>Falla</b>	<b>9 (36%)</b>	<b>4 (9%)</b>

Concluyendo que el abordaje multidisciplinario es el que obtiene los mayores resultados.

En un trabajo publicado en 2004 Mirsa<sup>36</sup>, reporta 148 pacientes con lesiones biliares, en donde 97 realizan tratamiento quirúrgico y 51 son manejados con tratamiento percutáneo radiológico. En la siguiente tabla se muestran los resultados

<b>Resultados</b>	<b>n(51)</b>	<b>%</b>
<b>Éxito</b>	<b>30</b>	<b>58,8</b>
Excelente	23	45,1
Bueno	7	13,3
<b>Falla</b>	<b>21</b>	<b>41,2</b>

La media de seguimiento fue de 76 meses.

Concluyendo de la misma forma que el tratamiento percutáneo radiológico debe integrarse junto con la cirugía para lograr los mejores resultados.

## Tratamiento endoscópico:

Depende básicamente de: tipo de lesión, tiempo transcurrido al diagnóstico y la existencia de colecciones biliares acompañantes.

Los pacientes con estenosis parciales se deben tratar inicialmente con prótesis endobiliares para determinar luego si son candidatos a la resolución quirúrgica.

El drenaje endoscópico de las vías biliares se basa en dos procedimientos: la colocación de prótesis endobiliares y la del catéter nasobiliar, previa esfinterotomía del esfínter de Oddi. Ya que existe un gradiente de presión de 10mmHg entre el árbol biliar y la luz duodenal. Dicho gradiente puede ser suficiente para mantener una fístula<sup>24</sup>. El catéter nasobiliar es un tratamiento que se utiliza durante un período breve, entre 3 a 7 días. Tiene la desventaja de ocasionar molestia en la fosa nasal, e impedir una movilidad adecuada del paciente. Las endoprótesis han acortado el tiempo de estadía hospitalaria, con menos efectos colaterales. La colocación de una endoprótesis biliar plástica de 10 French es la mejor opción para el tratamiento de las fístulas biliares<sup>24</sup>. La mayoría de las fístulas se cierran a los 7 – 21 días y la prótesis puede retirarse al cabo de 3 – 6 semanas.

Cualquiera sea la técnica endoscópica utilizada, esfinterotomía y/o prótesis en el 89 – 100% de los casos se produce el cierre de las fístulas biliares simples. La mayoría de las fístulas biliares post-operatorias pueden ser manejadas endoscópicamente con papilotomía y/o endoprótesis. **(Recomendación Grado C)**<sup>79,92,100</sup>.

En el caso de estenosis biliares, la colocación de endoprótesis han resultado poco alentadores. La mayoría de los fracasos se deben a imposibilidad de cateterizar la estenosis. No obstante en los casos que es posible la colocación de la prótesis, los resultados son similares con la cirugía. Las prótesis se dejan por varios meses y se cambian periódicamente<sup>24,77</sup>.

El manejo de las estenosis benignas de la vía biliar por vía endoscópica, dilatando y colocando endoprótesis es una buena alternativa a la cirugía. Esta especialmente indicada en pacientes en malas condiciones y en aquellos con complicaciones concomitantes como las fístulas biliares. **(Recomendación Grado C. Evidencia Nivel III)**<sup>78,100</sup>.

Los stents permanentes pueden causar litiasis intrahepática, colangitis, migración fuera de la vía biliar en el parénquima hepático o estructuras venosas portales. La migración del stents es

generalmente producida por el pequeño calibre, por lo que deben usarse stents entre 10 – 12F.

En la serie de Tochi<sup>35</sup> se encontró un 35% de colangitis en pacientes tratados con endoprótesis. Encontrando como variables causantes de obstrucción: colonización bacteriana, viscosidad biliar y las características de la endoprótesis. Por lo cual el uso de antibióticos periódicos, stents de grueso calibre de teflón, disminuirían las chances de obstrucción y colangitis.

Los stents metálicos presentan una vida útil menor que la expectativa de vida del paciente y resultan de dificultosa extracción vía percutánea o endoscópica cuando se obstruyen, por lo que su uso se desaconsejan.

El grupo de Netherlands<sup>77</sup> presenta los siguientes resultados con la dilatación endoscópica con balón en estenosis biliares.

<b>Series</b>	<b>Pacientes</b>	<b>Éxito</b>	<b>Seguimiento (meses)</b>
Foutsch 1985	<b>9</b>	<b>55</b>	<b>6</b>
Huibrégtse 1986	<b>21</b>	<b>83</b>	<b>17</b>
Geenen 1989	<b>25</b>	<b>88</b>	<b>48</b>
David 1993	<b>46</b>	<b>83</b>	<b>48</b>

### ***Cirugía comparado con tratamiento endoscópico***

El mismo grupo compara ambos tratamientos en estenosis biliares benignas postoperatorias. 35 pacientes fueron tratados con cirugía mientras que 66 con tratamiento endoscópico. El tratamiento quirúrgico consistió en realizar una hepaticoyeyunoanastomosis en Y de Roux, y el endoscópico en la colocación de una endoprótesis.

Las complicaciones tempranas ocurren más frecuentemente con cirugía (26% - 8%  $p \leq .03$ ). Pero las tardías se vieron con el endoscópico como ser colangitis (27%). La mortalidad se observó con tratamiento endoscópico debido a pancreatitis severa. Algunos autores vinculan estos resultados a la “learning curve”<sup>35</sup>.

Con cirugía se observó buenos resultados en 83%, con recurrencia de la estenosis en 6 pacientes a los 40 meses del procedimiento. Luego del procedimiento endoscópico se vieron buenos resultados en 72 %, con reestenosis en 18 %<sup>21</sup>.

En un estudio prospectivo comparativo (cirugía – endoscopia) con seguimiento de 42 meses, se encontró una tasa de recidiva de un 17% en ambos grupos<sup>24</sup>.



## PRONOSTICO

La comparación de resultados en diferentes centros de distintos procedimientos ha sido difícil. Son pocos los centros que presentan experiencia importante para el tratamiento operatorio como no operatorio, además no ha sido uniforme la definición del procedimiento con buenos resultados, complicaciones así como el seguimiento.

Terblanche<sup>35</sup> propuso una clasificación para la valoración de los resultados a largo plazo:

Grado	Evolución	Resultados
I	Asintomático	Excelente
II	Sintomas transitorios	Bueno
III	Requiere tratamiento médico	Regular
IV	Estenosis	Malo

En diferentes series la reparación quirúrgica presenta una recurrencia de la estenosis a largo plazo del 10 al 30% de los pacientes<sup>37</sup>.

En 1982, se publicó una revisión desde 1900, que contiene 7643 procedimientos en 5586 pacientes en donde se refiere una mortalidad del 8,3%<sup>12,37</sup>.

Los factores que influyen en el pronóstico y resultado final son:

<b><i>Edad</i></b>
<b><i>Bismuth 2,3 y 4</i></b>
<b><i>Estenosis múltiples</i></b>
<b><i>Intentos previos de reparación</i></b>
<b><i>Litiasis intrahepática</i></b>
<b><i>Fístula biliar interna o externa</i></b>
<b><i>Hipertensión portal</i></b>
<b><i>Atrofia y/o hipertrofia hepática</i></b>
<b><i>Repercusión general</i></b>
<b><i>Cirrosis hepática</i></b>
<b><i>Hipoalbuminemia</i></b>
<b><i>Equipo quirúrgico</i></b>
<b><i>Centro de asistencia</i></b>

La mortalidad global como consecuencia de lesión de vía biliar se presenta en un 2 – 5% <sup>31,44</sup>.

La mortalidad operatoria se encuentra entre el 5 – 8%. La causa de muerte se deben: hemorragia digestiva, insuficiencia hepatocítica, renal. Blumgart<sup>85</sup> comunicó que en un total de 84 pacientes sometidos a reparación de la estenosis, la mortalidad a los 30 días fue del 2,4 %.

En la serie de Andrén-Sandberg<sup>15</sup>, la anastomosis terminoterminal presentó buenos resultados en 22%, en un 32% requirió reoperación y en 37 % presentó estenosis a largo plazo.

En la serie de Chapman<sup>38</sup> de 130 pacientes con estenosis de VBP postcolecistectomía en un período de 12 años, 80 (61%) habían sido sometido a múltiples operaciones previo a la derivación.

Setenta y ocho (60%) tenían una estenosis que comprometía la confluencia de los conductos biliares y el 18 % tenían elementos de hipertensión portal. Ocho pacientes fueron sometidos a tratamiento no quirúrgico. En cambio 122 (94%) se le realizó algún tipo de tratamiento quirúrgico. La mortalidad global fue del 6,1% (8 casos).

Resultados comparables con los de Bismuth que publicó 186 pacientes operados por hepaticoyeyunoanastomosis, con la utilización del conducto hepático izquierdo, desde su introducción de la técnica en 1956. La tasa de mortalidad quirúrgica fue del 0,6%. Similar mortalidad perioperatoria en series recientes sobre 156 pacientes en Johns Hopkins Hospital.

Pacientes portadores de cirrosis biliar e hipertensión portal la mortalidad asciende al 30% <sup>21</sup>.

Resultados a largo plazo posterior a la reparación de las lesiones de VBP son difíciles de evaluar debido a: variabilidad de criterios para la evaluación de los mismos, ya que no existe consenso a cerca de qué se considera resultado satisfactorio. Braasch lo acepta como la ausencia de síntomas por 2 años, Bismuth lo sugiere que debe presentar un seguimiento de por lo menos 7 años, de preferencia 10 años. Durante el cual el paciente permanezca libre de síntomas, con paraclínica de función hepática normales y sin reestenosis.

En 1982 una revisión de 38 series desde 1900, con 7643 procedimientos en 5586 reportan una mortalidad del 8,3%. En la ultima década series reportan mortalidad menos de un 5%.

La morbilidad postoperatoria se encuentra entre 20 – 30% <sup>12</sup>.

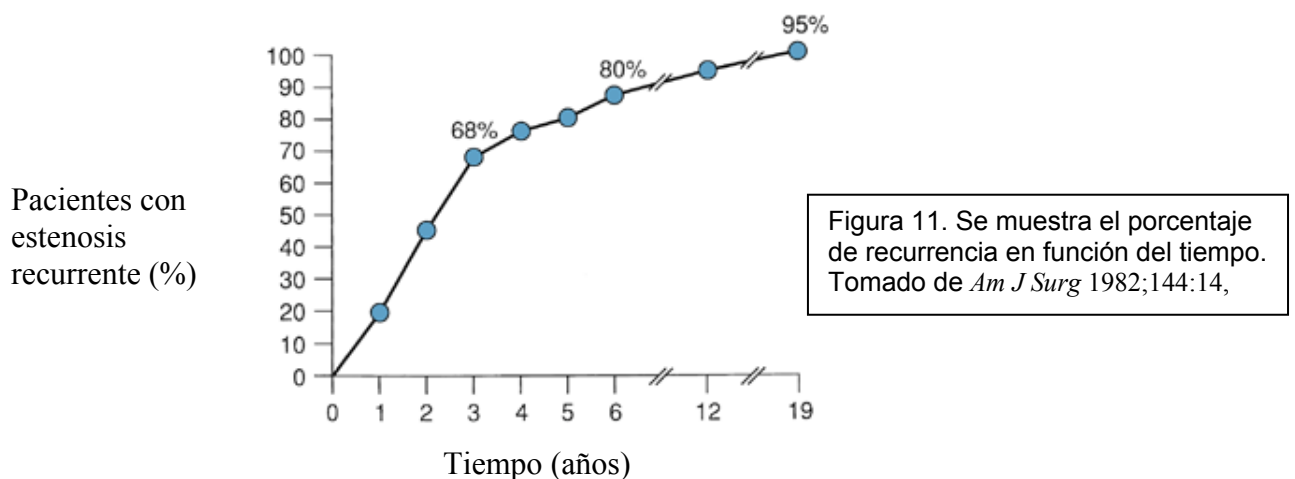
Como complicaciones se mencionan: hemorragia, cardiopulmonar, infección urinaria, infección parietal. Por el propio procedimiento: fuga anastomótica, colangitis, insuficiencia hepática.

**Resultado a largo plazo:** En diferentes series muestran resultados entre 72 - 95% con seguimiento entre 50 - 133 meses.

Series	Nº Pacientes	% Éxito	Seguimiento (meses)
Pitt 1982	66	86	60
Pellegrini 1984	60	78	102
Genest 1986	105	82	60
Innes 1988	22	95	72
Pain 1988	163	72	133
Pitt 1989	25	88	57
David 1993	35	83	50
Lillemoe 2000	142	91	58
Tochi 1996	84	83	108
McDonald 1995	72	87	60

La definición de resultados satisfactorios en la mayor parte de las series incluye pacientes que se encuentran asintomáticos.

Siendo de real importancia la duración de la vigilancia que puede ocurrir reestenosis hasta 20 años posterior al procedimiento inicial. Figura 11.



Sabiendo que en dos terceras partes de las veces la reestenosis se pondrá de manifiesto en plazo de 2 años. Por lo cual el seguimiento debe ser indefinido<sup>1</sup>.

## Calidad de vida

Debemos tener en cuenta que durante el seguimiento de los pacientes importa no solamente la sobrevida sino también valorar la calidad de vida. A este respecto en un trabajo reciente<sup>38</sup> prospectivo se analiza la calidad de vida a 5 años luego de lesión de vía biliar durante la colecistectomía laparoscópica.

Se realizó un cuestionario (SF-36) en donde se valoraban 8 variables: estado físico, desempeño funcional, dolor, estado de salud, vitalidad, funcionamiento social, estado emocional y salud mental<sup>64,73,82,102</sup>.

Se realizó tratamiento endoscópico en 69 casos, cirugía en 31 y dilatación con balón en 5. El tratamiento endoscópico presentó buenos resultados en el 93%, mientras que la cirugía entre un 84-94%.

No existió diferencia estadísticamente significativa en la calidad de vida con respecto al tipo de tratamiento (endoscópico o quirúrgico).

En el presente estudio se observó que la calidad de vida a largo plazo, tanto a nivel físico como mental es pobre. Se produce un deterioro significativo de las diferentes variables cuando se la compara tanto con el grupo de las colecistectomías laparoscópicas no complicadas como con el grupo control. Figura 12.

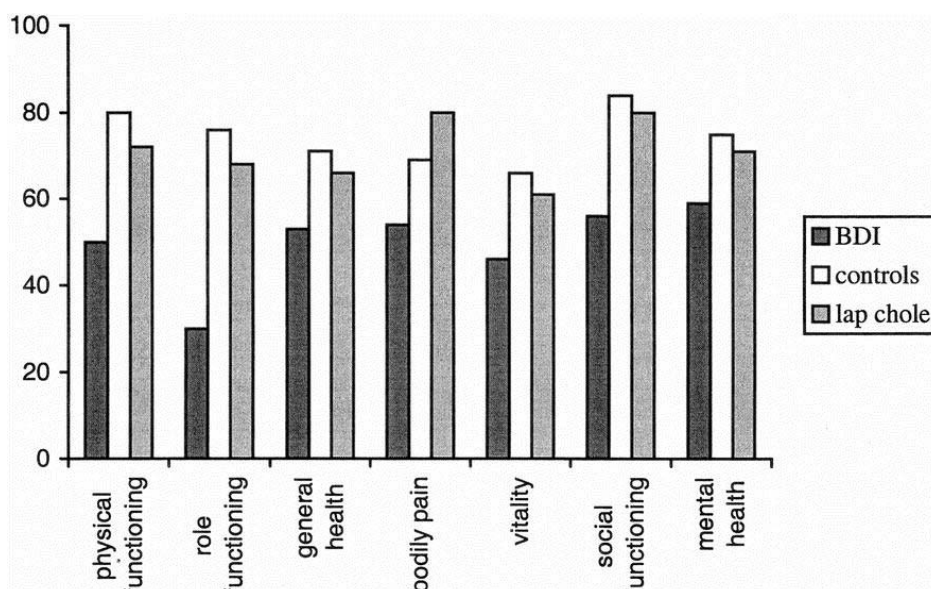


Figura 12: Calidad de vida en 82 pacientes, comparado con grupo control y grupo de colecistectomía laparoscópica no complicada. Tomado de *Ann Surg.* 2001;234:750-57.

## CASUISTICA

### **Objetivo:**

Valorar la incidencia de lesiones de VBP, momento del diagnóstico, manifestación clínica y fundamentalmente tratamiento realizado complementado con la evolución.

### **Material y método:**

En Hospital Maciel se realizó un estudio retrospectivo y observacional con 950 pacientes sometidos a colecistectomía durante el período enero 2002 diciembre 2003. En la siguiente tabla se observan 7 casos de nuestro Hospital junto a 2 derivados de otros centros del interior de nuestro país y 3 tratados en otros centros de asistencia de nuestro departamento.

Nº	Edad	Diag. Preop.	Cirujano	Diag-Lesión-tipo	Tratamiento	Evolución	Tto II
1	Maciel 55 H	Colecistitis U	RES	lop. <b>Sección total</b> A 3cm bifur	Coledocorrafia T-T + Kehr	Buena	
2	Maciel 53 H	Colecistitis U	RES	lop Sección total Hepático + lesión derecho	Hepaticorrafia + Kehr	Buena	
3	Maciel 56 M	Colecistitis U	RES	Sección completa colédoco	Hepp-Coinaud		
4	Maciel 29 M	Lit vesicular C	RES	Lesión lateral colédoco	Coledocorrafia		
5	Maciel 32 H	Lit vesicular C Laparoscop	CIR	Sección total hepático	Hepaticoyeyu	Buena	
6	Maciel 60 M	Litvesicular C	RES	Sección total hepático	Hepaticoduode	Mala Falla sutura	Reanas Muerte
7	Maciel 29 H	Lit vesicular C Laparoscop	RES	Sección total colédoco	Anast TT	Colección Buena	
8	Maciel 50 H	Colecistitis U	RES	Sección total colédoco	Anast TT	Buena	
9	Maciel 47 H	Lit vesicular C	RES	Sección parcial colédoco	coledocorrafia	Mala	HepYey
10	Maciel 40 M	Lit vesicular U	RES	Seccion parcial hepatico	Hepaticorrafia	Buena	
11	Derivado 50 H	Colecistitis U	CIR	Postop sección parcial colédoco	Rafia + kehr	Mala	HepYey HC
12	Derivado 24 M	Colecistitis U	CIR	Postop estenosis parcial	hepaticorrafia	Buena	
13	Casmu 45 H	Colecistitis U	CIR	Lesión hepático derecho	Hepaticorrafia		
14	Pasteur 52 H	Colangitis U	RES	Lesión lateral colédoco	Rafia + Kehr		
15	Pasteur 28 M	Colangitis U	RES	Lesión longitudinal colédoco	Rafia + Kehr		

Se incluyen 15 pacientes, 10 del Hospital Maciel, 2 derivadas desde otros centros y 3 tratadas en otros centros. Con una edad promedio de 42,4 años ( 24 – 60 años), 9 hombres y 6 mujeres.

Las lesiones se produjeron en 13 casos durante la colecistectomía, y en 2 durante la exploración de VBP.

Hubo 7 secciones totales de VBP, 3 de colédoco y 4 de hepático común. En 7 casos se comprobó lesiones laterales de VBP y en 2 casos lesiones del hepático derecho. Un mismo paciente presentó la sección total del hepático común y lesión lateral del hepático derecho.

El tiempo de seguimiento varió entre 2 meses a 4 años, empleando para su valoración tanto la clínica como diferentes estudios paraclínicos. Entre ellos: funcional y enzimograma hepático, crisis sanguínea, albuminemia, ecografía abdominal, Tomografía Computada, Colangiografía transKehr.

### **Resultados:**

La incidencia global en nuestro Hospital durante el período 2002 - 2003 fue del 1,11% (10/900). Por vía convencional la incidencia fue del 1% (8/798) y videoasistida del 1,96% (2/102).

En 5 casos la lesión se produjo durante cirugía de urgencia, siendo los 5 restantes de coordinación.

En 8 casos el procedimiento fue realizado por residente de cirugía.

El diagnóstico intraoperatorio se realizó en 12 casos mediante colangiografía, en los 3 restantes en el postoperatorio, los que corresponden a pacientes que se derivaron de otros centros a nuestro servicio.

Uno consulta a los 7 días diagnosticándose peritonitis biliar en el intraoperatorio debido a ligadura lateral del colédoco.

En el otro caso a los 30 días presentándose con clínica de ictericia obstructiva, diagnosticándose estenosis parcial del colédoco mediante colangiografía endoscópica retrógrada.

De acuerdo a la clasificación de Bismuth: 8 casos tipo I y en 6 tipo II y uno tipo III.

Terapéutica: en un caso con estenosis parcial de la VBP en la cual la clínica como la paraclínica se normalizó totalmente se decidió no realizar ningún tipo de procedimiento.

En 2 pacientes se realizó reparación del conducto hepático derecho, mientras que en 4 casos se realizó coledocorrafia por lesiones laterales colocando en todos tubo de Kehr. En 2 secciones completas de colédoco se realizó anastomosis termino-terminal colocando Kehr, sacado a distancia de la anastomosis, mientras que en otras dos secciones totales se realizó anastomosis terminoterminal sin drenaje de la vía biliar.

De las 3 hepaticoyeyunoanastomosis cabe destacar que en un caso se realizó procedimiento de Hepp-Couinaud. El otro con técnica de Barker modificada, al cual se había realizado coledocorrafia sobre Kehr por lesión lateral; con estenosis sintomática al año ( Bismuth II).

Un caso presentaba una anomalía anatómica en donde el conducto hepático común desembocaba en la vesícula. Al cual se lo seccionó completamente al realizar la colecistectomía. Confirmando este diagnóstico con colangiografía. Como terapéutica se le realizó una hepatico-duodenoanastomosis. En el postoperatorio transcurre con mala evolución, se la reopera a los 5 días encontrando una peritonitis por falla de sutura, rehaciendo la anastomosis, instalando posteriormente falla multiorgánica falleciendo a los 2 días.

En la siguiente tabla se observa los diferentes procedimientos.

PROCEDIMIENTO	Nº (%)
Hepaticorrafia	2 (13,3) *
Coledocorrafia + Kehr	4 (26,6)
Anastomosis colédoco T-T	2 (13,3) *
Anastomosis termino-terminal	2 (13,3) ***
Hepaticoduodenoanastomosis	1 (6,6)
Hepaticoyeyunoanastomosis	4 (13,3) **

\* ambos procedimientos se realizaron en un mismo paciente

\*\* una hepaticoyeyunoanastomosis se realizó como 2do procedimiento

\*\*\* en ambos casos no se dejó drenaje de la vía biliar

Con respecto al seguimiento se lo realizó mediante controles seriados (cada 3 – 6 meses). Un paciente presento estenosis sintomática al año de la reparación por lo cual fue intervenido nuevamente, realizando una hepaticoyeyunoanastomosis con técnica de Hepp-Couinaud.

## COMENTARIOS

La casuística analizada, presenta una incidencia dentro de parámetros comparables con la literatura internacional.

Una de las dificultades para comparar resultados es la falta de un criterio único para definir el éxito o fracaso de las reparaciones de las lesiones quirúrgicas de VBP, no solo en cuanto al tiempo de seguimiento necesario, sino al cuadro clínico y biológico que deben presentar los pacientes.

En nuestra serie en solamente 2 casos de lesión de VBP fue durante un procedimiento laparoscópico. Esto no condice con otras series nacionales e internacionales ya que nuestras lesiones transcurrieron bajo la era de la cirugía laparoscópica. Diferentes circunstancias explican esta situación, siendo la de mayor jerarquía el bajo número de dichos procedimientos realizados en nuestro Hospital. Falta de recursos económicos para contar con el material adecuado y aplicar dicho abordaje en procedimientos tantos de coordinación así como de urgencia.

Comparado con la literatura internacional se destaca la alta incidencia de diagnóstico intraoperatorio (80 %) con reparación en el mismo acto, lo que creemos se refleja en la evolución aceptable de nuestra serie.

Ante lesiones con pérdida de sustancia de VBP, debe evitarse la reparación terminoterminal, como ocurrió con uno de nuestros pacientes, que lo llevó a la estenosis posterior. Sabiendo que una segunda reparación aumenta notablemente la morbilidad, altera la calidad de vida significativamente, sumado a las dificultades técnicas quirúrgicas.

En nuestra serie no contamos con tratamientos no quirúrgicos.

Pero sabemos que ante estenosis parciales de VBP así como de derivaciones biliodigestivas las dilataciones con balón son una buena alternativa con baja morbilidad. De fracasar las mismas se cuenta con catéteres percutáneos o endoprótesis plásticas introducido por vía endoscópica.

Mayores intentos de reparación peor es el pronóstico como sucedió en nuestros pacientes.

Se destaca la buena evolución postoperatoria, no encontrando evidencias de repercusión hepatocítica en nuestro pacientes.



En un solo caso se adoptó la conducta expectante ante una estenosis parcial del colédoco. Creemos que la evolución de la misma puede ser hacia la estenosis completa, por lo cual el control clínico y paraclínico se lo realiza de forma periódica.

Seguramente el corto tiempo de seguimiento no permitió evidenciar complicaciones alejadas.

Pese a los avances logrados tanto en el diagnóstico así como en la terapéutica, continúa existiendo una alta tasa de morbilidad y mortalidad.

## PREVENCION

Las condiciones que debe poseer un cirujano que aborda el tratamiento de la litiasis vesicular deben ser: adecuado entrenamiento, conocimiento de la anatomía, principales variantes, operar en buenas condiciones físicas y sobre todo evitar hacerlo con apuro. Algunas recomendaciones:

- 1- Adecuado abordaje,
- 2- ayudantes adecuados y entrenados,
- 3- no realizar ningún paso irreversible sin identificación de la anatomía biliar (conducto cístico, arteria cística y hepatocolédoco).
- 4- control riguroso de la hemostasia,
- 5- colangiografía sistemática de ser posible,
- 6- de encontrarse con alteraciones anatómicas, procesos agudos y/o crónicos que dificulten el reconocimiento no dudar en realizar pasos intermedios para su identificación. Pudiendo ser: colecistectomía de fondo a cuello, apertura vesicular, colecistocolangiografía así como solicitar ayuda.

### **Debemos agregar para la cirugía laparoscópica:**

- 1 .garantizar una óptima visión,
- 2- uso mínimo del bisturí eléctrico en el triángulo de Calot,
- 3- criterios de conversión:

Imposibilidad de identificar el Calot luego de 30 minutos de cirugía
Hemorragia incoercible
Adherencias densas que dificulten el procedimiento
Evidencia de cáncer o lesión de vía biliar principal
Mal funcionamiento de los equipos

- 4- adecuada visualización de los extremos del clip.

## **CONCLUSIONES**

Las LIVB son una patología poco frecuente como se demuestra en nuestra serie, pero con consecuencias graves.

Los avances diagnósticos dado por un adecuado entrenamiento en la realización de la CPER, CTPH como la introducción de la CPRM han logrado perfeccionar el diagnóstico e introducir el manejo no operatorio en pacientes seleccionados con la consiguiente reducción de la morbimortalidad.

El tratamiento definitivo de estos pacientes debe de realizarse en aquellos centros donde exista experiencia en cirugía hepatobiliar, endoscopía y radiología tanto diagnóstica como terapéutica, situación que en nuestro medio se cumple en pocos centros.

La baja morbilidad en nuestra serie está dada fundamentalmente por un reconocimiento temprano de la lesión y cirujanos capacitados para resolver tal eventualidad, aunque no contamos con un seguimiento a largo plazo.

A su vez es importante contar con algoritmos diagnósticos y terapéuticos según las disponibilidades y experiencia de estos centros.

Destacando finalmente el factor cirujano, basándonos en el equilibrio que debe existir entre el arte por la técnica, la ciencia por el conocimiento y el sentido común por el juicio clínico.

## BIBLIOGRAFIA

1. Lillemoe DK, Pitt HA, Cameron JL, Estrecheches posoperatorias de los conductos biliares. Clin. Quir Nort Am. 1992, 1373-1399.
2. Lillemoe K, Biliary strictures and sclerosing cholangitis. En Greenfield Surgery: Scientific Principles and Practice. Lippincott Williams & Wilkins. 2001.
3. Praderi RC, Cien años de cirugía biliar. Cir Uruguay. 1982;52(1):1-18.
4. Gatti A, Rodríguez G, Balboa O. Complicaciones de la colecistectomía laparoscópica. En: Video Cirugía. Montevideo. El País. 2003: 101-122.
5. Borges JF, Berlangieri C, Mesa G, Aspectos Medicolegales de la enfermedad iatrogénica. En: Medicina Legal. Montevideo. Oficina del libro.(2) 1993: 289-293.
6. Hashmonai M, Kopelman D, An anomaly of extrahepatic biliary sistem. Arch surg. 1995;130:673-675.
7. Kurumi Y, Tani T, Hanasawa K, et al, The prevention of bile duct injury during laparoscopic cholecystectomy from the point of view of anatomic variation. Surg Laparosc endosc. 2000;10:192-199.
8. Lillemoe K, Pitt H, Cameron J, Current Management of Benign Bile duct Strictures Adv Surg 1992; 25:119-169.
9. Matthews JB. Blumgart LH. Estenosis biliares benignas. En: Maingot. Operaciones Abdominales. Ed. Panamericana. Buenos Aires 1998: 1691-1721.
10. Lage Laredo A., Robles Campos R, Fernández Hernandez J A, Reparación de la iatrogenia biliar poscirugía laparoscópica en centros con experiencia en cirugía hepatobiliar. Cir Esp. 2001; 70: 242-246.
11. McMahon AJ, Fullarton G, Baxter JN, O'Dwyer. Lesiones de la vía biliar y fuga biliar en la colecistectomía laparoscópica. Br J Surg (Ed.esp) 1995;13:461-7.
12. Aguirre R ,Castañeda P, Garcia J, et al, Lesión de la via biliar en 1126 colecistectomías laparoscópicas en un hospital de enseñanza. Cir Gen 2001; 23:87-91
13. Shea JA, Berlin JA, Bachwich PR, et al. Indications for and outcomes of cholecystectomy. A comparison of the pre and post laparoscopic eras. Ann Surg. 1998;227:343-350.
14. Barreiro C, Delbene R, Moure L, et al. Complicaciones de la colecistectomía laparoscópica. Cir Uruguay. 200;70:45-55.
15. Andrén–Sandberg A, Alinder G, Bengmark S. Accidental lesions of comon bile duct at cholecystectomy: Pre and perioperative factors of importance. Ann Surg 1985; 201:875-80.

16. The Southern Surgeons Club, Moore MJ, Bennett CL. The learning curve for laparoscopic cholecystectomy. *Am J Surg* 1994;167:27-34.
17. Davidoff AM, Pappas TN, Murray EA, et al. Mechanisms of major biliary injury during laparoscopic cholecystectomy. *Am J Surg* 1991;215(3): 195-202.
18. Perez-Torres E, Garcia-Guerrero A, Bernal-Sahagún F. et al, Tratamiento de las lesiones quirúrgicas de las vías biliares. *Cir Ciruj* 2000;68:189-193.
19. Gonzales Seco A, Martin Gomez M, Morales C, Lesión por electrobisturí de la vía biliar principal durante la colecistectomía laparoscópica. *Cir Esp* 2000;67:217-218.
20. Wilks A. Berri R. :Lesiones quirúrgicas de las vías biliares. Relato 49º Congreso Argentino de Cirugía., *Rev Argent. Cirug.* N° Extraordinario.
21. Melton GB, Lillemoe KD, The current management of postoperative bile duct strictures. *Adv Surg* 2002;36:193-221.
22. Lillemoe KD, Melton GB, Cameron JL, et al. Postoperative bile duct strictures: management and outcome in the 1990s. *Ann Surg* 2000;232:430-441.
23. Negi SS, Sakhuja P, Malhotra V, et al. Factors predicting advanced hepatic fibrosis in patient with postcholecystectomy bile duct strictures. *Arch Surg.* 2004;139(3):299-303.
24. Moreaux J. Tratamiento de las complicaciones de la colecistectomía. *Encycl. Méd. Chir.* (Elsevier, Paris-France), Técnicas quirúrgicas aparato digestivo. 40-960. 2002, 18p.
25. Moreno González S, González Acosta MA, Vazquez Sanders JH, et al, Manejo y perspectiva de las lesiones de la vía biliar por colecistectomía laparoscópica. *Asoc Mex Cir Endosc.* 2002;3(1):6-12.
26. Mazzariello RM, Actualización y progresos en el tratamiento de las lesiones de las vías biliares. *Rev Argent Cir* 1990;58:28-32.
27. Perera SG, De Santibañez E, Sendín R, Lesiones quirúrgicas de la vía biliar secundarias a colecistectomía laparoscópica. *Encuesta Nacional. Rev Argent cirug* 1997;72:168-78.
28. Kaplan J, Serafini V, Nespral EJ, et al. Complicaciones de la colecistectomía laparoscópica. *Rev Argent Cirug.* 1993;65:44-51.
29. Facciuto E, Ruiz P, Verduna g, Facciuto M. Lesiones quirúrgicas de las vías biliares a proposito de la actual era de la colecistectomía videolaparoscópica. *Rev Argent Cirug.* 1993;64:116-121.
30. Stewart L, Lawrence W., Bile duct injuries during laparoscopic cholecystectomy: factors that influence the results of treatment. *Arch Surg.* 1995; 130: 1123-1129.
31. Cisar N, Ruppert S, Bile duct injuries in Laparoscopic Cholecystectomy: Nursing perspective. *Advanced Practice in Acute Critical Care.* 1999; 10:442-454.9

32. Piazze A, Henderson E, Cagno C, Valiñas R. Estenosis neoplásica de hepaticoyeyunostomía con técnica de Barker modificada. *Cir Uruguay* 1997;67(1):47-50.
33. Sívori JA, Santibáñez E, Pekolj J, Campi O. Lesiones quirúrgicas de la vía biliar. *Rev Argent Cirug*, 1992;63:118-127.
34. Adkins RB, Chapman WC, Reddy VS, Embriología, anatomía y aplicaciones quirúrgicas del sistema biliar extrahepático. *Clin Quir Nort Am* 2000:365-81.
35. Tochi A, Costa G, Lepre L, et al, The long-term outcome of hepaticojunoostomy in the Treatment of benign bile duct strictures. *Ann Surg* 1996;224(2): 162-167.
36. Mirsa S, Melton GB, Geschwind JF, Venbrux AC, Cameron JL, Lillemoe KD. Percutaneous management of bile duct strictures and injuries associated with laparoscopic cholecystectomy: a decade of experience. *J Am Coll Surg* 2004;198:218-226.
37. Tochi A, Mazzoni G, Liotta G, et al, Management of benign biliary strictures: biliary enteric anastomosis vs endoscopic stenting. *Arch surg*. 2000; 135:153-157.
38. Chapman WC, Halvey A, Blumgart LH, et al. Postcholecystectomy Bile Duct Strictures: Management and Outcome in 130 patients. *Arch Surg*: 1995;130:597-604.
39. Boerma D, Rauws E, Keulemans Y, et al, Impaired quality of life 5 years after bile duct injury during laparoscopic cholecystectomy: a prospective analysis. *Ann Surg* 2001;234(6):750-7.
40. Dubois F. Cholécyctomie et exploration de la voie biliaire principale par coelioscopie. *Encycl. Méd. Chir. (Elsevier, Paris-France), Techniques chirurgicales-Appareil digestif*, 40-950, 1993, 18p
41. Braasch JW, Rossi RL. Reoperations on the biliary tract. *Probl Gen Surg* 1985; 2:481-489.
42. Lillemoe KD, Martin SA, Cameron JL, et al, Major bile duct injuries during Laparoscopic Cholecystectomy: follow-Up after combined surgical and radiologic management. *Ann Surg*. 1997; 225: 459-71.
43. Zhi-Qiang H, Xiao-Qiang H, Changing patterns of traumatic bile duct injuries: a review of forty years experience. *World J. Gastroenterol* 2002;8(1): 5-12.
44. Deziel DJ. Complicaciones de la colecistectomía. Incidencia, manifestaciones clínicas y diagnóstico. *Clin Quir Norte Am*, 1994;4:853-68.
45. Veirano G. Morelli R, Bermúdez J. Nuestra experiencia en cirugía laparoscópica. *Cir Uruguay* 1992;62:121-4.
46. Praderi R, Mazza M, Gomez Fossati C, Estefan A, Tratamiento de las lesiones iatrogénicas de la vía biliar. *Cir Uruguay*. 1978;48:108-119.
47. Ramos E, Montano D, Ciruello R, Praderi R, Saco ciego (blind pouch) y asa ciega (blind loop) yeyunales sintomáticos. *Cir Uruguay* 1994; 64:149-151.

48. Campos Pierri N, Leal JJ, Mascari JL, et al,. Colectistectomia laparoscópica. Análisis de 300 casos. Cir Uruguay 1997;67:75-9.
49. Delikaris PG, Choledochoduodenostomy Ann Surg. 1989;21:181-199.
50. Fernández Santiesteban L, Díaz Calderín JM, Silveira Garcia JR, et al. Lesiones de la vía biliar en cirugía laparoscópica. Análisis de 10 años de trabajo. Rev Cubana Cir. 2003;42(4):1-5.
51. Moreno Ruiz FJ, Bandia Navarro J, Santoya MA, et al, Lesiones iatrogénicas de la vía biliar principal tras colecistectomía abierta, experiencia personal. Cir Esp. 1998;63:258-63.
52. Maia ELC, Guimaraes SB, Maia ACS, et al, Repercussões temporais da ligadura do ducto biliar principal em ratas wistar. Acta Cirúrgica Brasileira 2003;18(1):45-50
53. Zinner MJ, Surgical management of bile duct strictures. Advances in Hepatic, Biliary and Pancreatic Surgery. 2002. Minnesota. Mineapolis.
54. Viaggio JA, Trigo ER, Pardo R, et al. Lesiones quirúrgicas de la vía biliar. Rev Argent Cirug. 1987;53:230-236.
55. Bouchet Y, Passagia JG, Lopez JF, Anatomia de la vía biliares extrahepáticas. Encycl. Méd. Chir. (Elsevier, Paris-France), Techniques chirurgicales-Appareil digestif, 40-900, 2002, 16p.cipal em ratas wistar. Acta Cir Bras 2003;18(1):45-50.
56. Cavalcanti JS, Oliveira EL, Santos LDF, et al. Estudo anatomotopográfico das vias biliares extra-hepáticas e do trigono cistohepático. Acta Cir Bras. 2002 17(1).
57. Martínez A, Ferrara A, Sarela A, Habib N. Lesiones de la vía biliar tras cirugía abierta y laparoscópica. Cir Esp 1998; 63: 264-267.
58. Boldó E, Artigas V, Allende L, Rius X. Lesiones quirúrgicas de la vía biliar tras colecistectomía laparoscópica. Cir Esp 1997; 62: 376-379.
59. Paredes JP, Puñal JA, Beiras A. 1000 colecistectomías laparoscópicas: indicaciones y resultados. Cir Esp. 2001;70:195-99
60. Bravo J, Serralta A, Planells, et al. Colectistectomía laparoscópica y sus complicaciones: nuestra experiencia en nueve años. Cir Esp. 2001;69:467-72.
61. Castro Perez R, Delgado Fernandez J, Dopico Reyes E, et al, colangiografía transoperatoria en colecistectomía laparoscópica. ¿sistemática o selectiva?. Rev Cubana Cir. 2000;39(1):61-67.
62. Busel DM, Perez LM, Arrollo A, et al, Colangiorresonancia vs ultrasonido focalizado en pacientes con ictericia o sospecha de obstrucción de la vía biliar. Resultados preliminares. Rev Chil Radiol. 2003;9(4):
63. Rocha MS, Ueda SK, Machado MC. Colangiopancreatografía pro ressonancia magnética: uma nova forma de avaliar as vias biliares e pancreáticas. Rev Assoc Med Bras. 1998;44(3):226-28.

64. Tailor MC, Hart R, Canadian Association of General Surgeons Evidence Based Reviews in Surgery. 7. Quality of life after bile duct injury during laparoscopic cholecystectomy. *J Can Chir.* 2003; 46(5):380-382.
65. Richardson MC, Bell G, Fullarton GM and the West of Scotland Laparoscopic Cholecystectomy Audit Group. Incidence and nature of bile duct injuries following laparoscopic cholecystectomy: an audit of 5913 cases. *Br J Surg* 1996; 83: 1356–60
66. Strasberg SM, Hertl M, Soper NJ. An analysis of the problem of biliary injury during laparoscopic cholecystectomy. *J Am Coll Surg* 1995; 180: 101–25.
67. Bergman JJGHM, van den Brink GR, Rauws EAJ, de Wit L, Obertop H, Huibregtse K et al. Treatment of bile duct lesions after laparoscopic cholecystectomy. *Gut* 1996; 38: 141–7.
68. Gouma DJ, Obertop H, Quality of life repair of bile duct injury. *Br J Surg.* 2002;89(4):385-86.
69. Rituerto C, Complicaciones de la cirugía biliar. *Cir Esp.* 2001; 69: 261-68.
70. Moraca R, Lee F, Rayan J, Traverso LW. Long-term biliary function after reconstrucción of major bile duct injuries with hepaticoduodenostomy or hepaticojunostomy. *Arch Surg.* 2002;137(8):889-94.
71. Buell J, Cronin D, Funaki B, et al, Devastating and fatal complications associated with combined vascular and bile duct injuries during cholecystectomy. *Arch Surg.* 2002;137(6):703-10.
72. Jarnagin W, Blumgart L, Operative repair of bile duct injuries involving the hepatic duct confluence. *Arch Surg.* 1999;134(7):769-75.
73. Melton G, Lillemoe K, Cameron JL. Et al, Major bile duct injuries associated with laparoscopic cholecystectomy: effect of surgical repair on quality of life. *Ann Surg.* 2002;235(6):888-95.
74. Keulemans YC, Bergman JJ, Th de Wit L, et al, Improvement in the management of bile duct injuries? *J Am Coll Surg.* 1998; 187:246-254.
75. Flum D, Cheadle A, Prela C, et al, Bile duct injury during cholecystectomy and survival in medicare beneficiaries. *JAMA.* 2003;290(16):2168-73.
76. Ros A, Gustafsson L, Krook H, et al, Laparoscopic cholechystectomy versus mini-laparotomy cholecystectomy. *Ann Surg.* 2001;234(6):741-49.
77. Davids P.H.P., Tanka A.K.F., Rauws E.A.J., et al. Benign Biliary Strictures. Surgery or Endoscopy? *Ann Surg* 1993; 217(3): 237-43.
78. Du Vall A., Haber G., Kortan P., et al. Long Term Follow-up of Endoscopic Stenting for Benign Postoperative Bile Duct Strictures. *Gastrointest Endosc* 1997; 45:129-33.
79. Davids P.H., Rauws E.A. Tygat G.N., Huibregtse K. Postoperative Bile Leakage:Endoscopic Management. *Gut* 1992;33(8): 1118-22.



80. Bergalli LE, Piacenza G, Chifflet J, Gateño N, Priario JC, Praderi R. Estenosis postoperatoria de la vía biliar intermedia. *Cir Uruguay*. 1975;45(3):189-91.
81. Sutherland F, Launois B, Stanescu M, Campion JP, Spiliopoulos Y, Stasik C. A refined approach to the repair of postcholecystectomy bile duct strictures. *Arch Surg*. 1999;134:299–302.
82. Sarmiento JM, Farnell MB, Nagomery DM, et al, Quality of life assessment of surgical reconstruction after laparoscopic cholecystectomy induced bile duct injury: what happens at 5 years and beyond? *Arch Surg* 2004;139(5): 483-89.
83. Murr MM, Gigot JF, Nagomey DM, Long term results of biliary reconstruction after laparoscopic bile duct injury. *Arch Surg*. 1999;134(6):604-10.
84. More DE, Feurer ID, Holzman MD, et al, Long term detrimental effect of bile duct injury on health related quality of life. *Arch Surg*. 2004;139(5):476-82.
85. Matthews JB, Blumgart LH, Benign biliary strictures In:Leslie Blumgart: Surgery of the Liver and Biliary Tract 2<sup>nd</sup> ed. Edinburgh: Churchill-Livingstone; 1994.
86. Collins P G, Gorey T F. Iatrogenic biliary stricture: presentation and management. *British Journal of Surgery* 1984;(71):900–902
87. Savader SJ, Cameron JL, Lillemoe KD, et al. The biliary manometric perfusion test and clinical trial: long-term predictive value of success after treatment of bile duct strictures: 10-year experience. *J Vasc Interv Radiol* 1998; 9:976 –985.
88. Kern KA. Malpractice litigation involving laparoscopic cholecystectomy. Cost, cause, and consequences. *Arch Surg* 1997;132:392-397.
89. Shea JA, Healey MJ, Berlin JA, et al. Mortality and complications associated with laparoscopic cholecystectomy. *Ann Surg* 1996; 224:609–20.
90. Flum DR, Dellinger EP, Cheadle A, Chan L, Koepsell T. Intraoperative cholangiography and risk of common bile duct injury during cholecystectomy. *JAMA*. 2003;289:1639-1644.
91. Mueller PR, Van Sonnenberg E, Ferrucci Jr T, et al. Biliary stricture dilatation: multicenter review of clinical management in 73 patients. *Radiology* 1986;160:17.
92. Csendes A, Navarrete C, Burdiles P, Yarmuch J. Treatment of common bile duct injuries during laparoscopic cholecystectomy: endoscopic and surgical management. *World J Surg*. 2001;25:1346-1351.
93. Gottlieb S, Injury to bile duct during cholecystectomy nearly triples risk of death. *JAMA*. 2003; 290:2168-73.
94. Khalid TR, Casilla VJ, Montalvo BR, et al. Using MR cholangiopancreatography to evaluate iatrogenic bile duct injury. *AJR*. 2001;177:1347-52.
95. Ward J, Shervidon B, Guthrie JA, et al. Bile duct strictures after hepatobiliary surgery: assessment with MR cholangiography *Radiology*. 2004;231(1):101-08.

96. Romagnuolo J, Bordou M, Rohme E, et al. Magnetic Resonance Cholangiopancreatography: A Meta-Análisis of test performance in suspected biliary disease. *Ann Int Med.* 2003; 138(7): 547-57.
97. Pitt HA, Kaufman SL, Coleman J, et al. Benign postoperative biliary strictures: operate or dilate? *Ann Surg* 1989; 210: 417.
98. Xiao-Peng Ch, Shu-You P, Cheng-Hong P, et al. A ten- year study on non- surgical treatment of postoperative bile leakage. *World J Gastroenterol* 2002;8:937-42.
99. De Masi E, Fiori E, Lamazza A, et al, Endoscopy in the Treatment of benign Biliary Strictures. *Ital J Gastroenterol Hepatol* 1998;30.
100. Liguory C, Vitale GC, Lefebvre JF, Bonnel D, Cornud F, Endoscopic Treatment of Postoperative Biliary Fistulae. *Surgery* 1991;110:779-83.
101. Monés J, ¿Se puede medir la calidad de vida? ¿Cuál es su importancia? *Cir Española* 2002;76:71-7
102. Russell JC, Walsh SJ, Mattie AS, et al. Bile Duct Injuries. 1989-1993 : A State wide experience. *Arch Surg.* 1996 ; 131 :382-88.
103. Neidich R, Soper N, Edmundowicz S, et al. Endoscopic Management of bile duct leaks after attempted laparoscopic cholecystectomy: an audit of 5913 cases. *Br J Surg* 1996;6:348-54.
104. Mc Mahon A, Fullarton G, Boxter JN, et al, Bile duct injury and bile leakage in laparoscopic cholecystectomy. *Br J Surg* 1995;82:307-13.
105. Barish MA, Kent Yucel E, Ferrucci JT, Magnetic Resonance Cholangiopancreatography. *N Engl J Med* 1999; 341:258-64.
106. Vincent LO, Viviane N, Gilles S, et al. Biliomas developing after laparoscopic biliary surgery: percutaneous management with embolization of biliary leaks. *J . Vasc Interv Radiol.* 1997; 8:469-73.
107. Blasco J, Real MI, Montaña X, et al. Percutaneous repair of an iatrogenic . laceration of the left bile Duct with a covered stent. *J Vasc Interv Radiol* 2001;12:1112-15.
108. Aguilo LJ, Perió Moreno S, Viciano V, et al. Factores asociados a complicaciones, reingresos y otros episodios adversos en cirugía biliar. *Cir Esp* 2001;69:560.