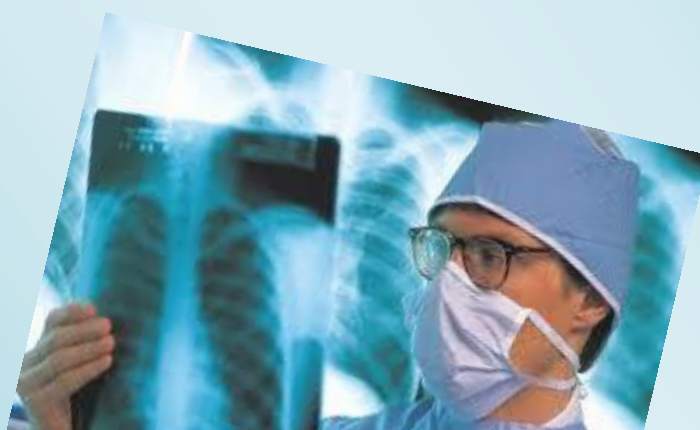
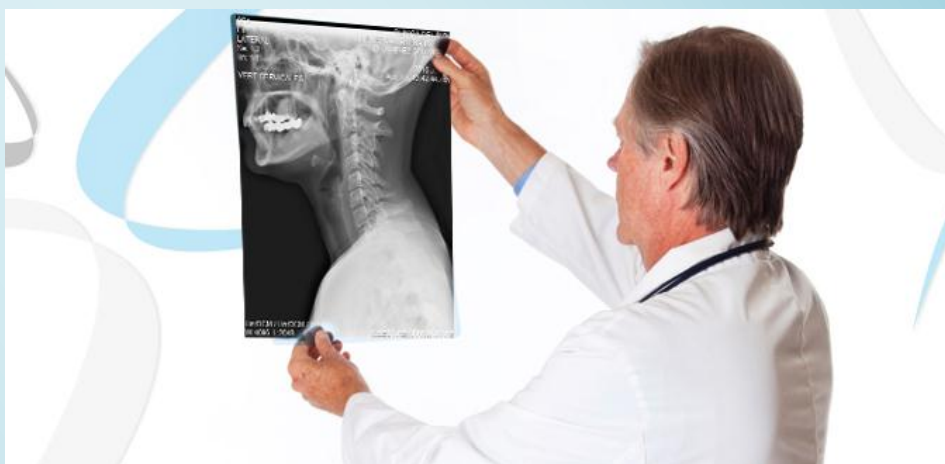


2012

MANUAL DE RADIOLOGIA

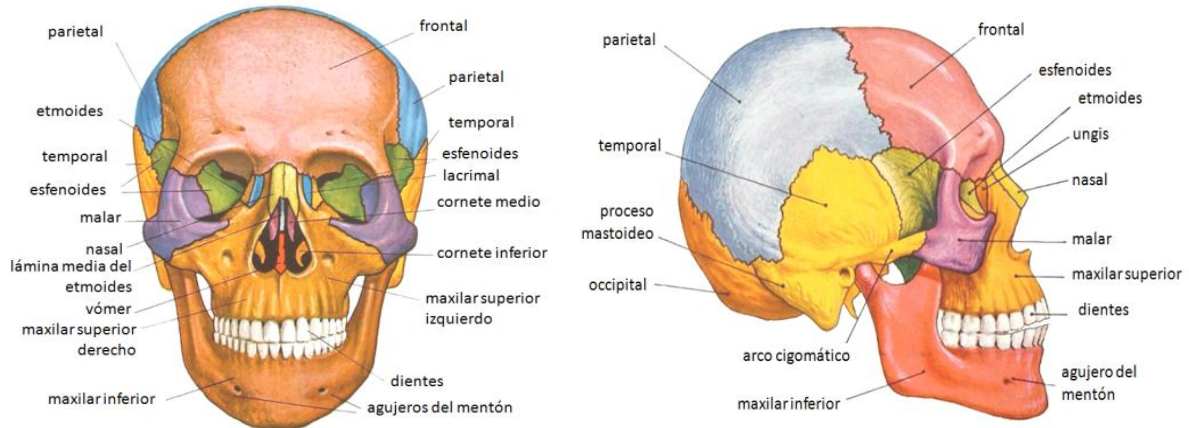
Radiología básica | Prof. Edwin Saldaña Ambulódegui

CRÁNEO

1.- INTRODUCCIÓN: .- Factores que influyen en la calidad de la imagen:

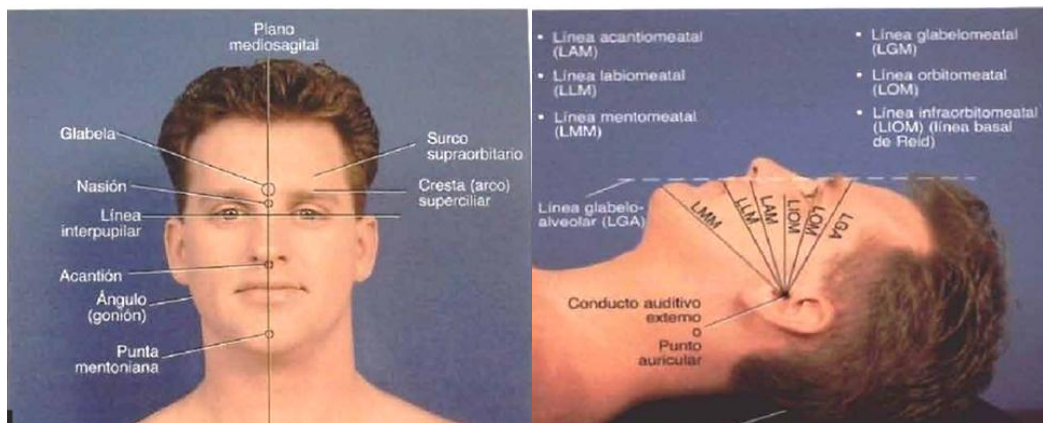
- DFP: 1m
- Tamaño del foco: Foco fino porque así se obtiene mayor nitidez y menor borrosidad.
- Normalmente, el paciente no respira en las placas de cráneo.
- Radiación dispersa: Para evitarla se utilizan pantallas anti-difusoras.

2.- ANATOMÍA DEL CRÁNEO: Explicación en la hoja adjunta



3.- TOPOGRAFÍA Y MORFOLOGÍA DEL CRÁNEO:

- PSM: Plano sagital medio
- POM: Plano orbitomeatal
- LOM: Línea orbitomeatal
- LIOM: Línea infraorbitomeatal
- LIP: Línea interpupilar
- R.C: Rayo central
- Glabela: Está en la zona frontal entre las dos cejas.
- Nasión: En la base de la nariz.
- Acantión: Donde termina la nariz (debajo de la punta)
- Gonió: Es la curvatura o ángulo que forma la mandíbula inferior.
- Inión: Está en la curvatura de la zona occipital (en el POE o prominencia occipital externa).
- Trago: La punta externa de la oreja.
- DFP: distancia foco placa.



4.- PREPARACIÓN DEL PACIENTE:

- Retirar dentadura postiza
- Retirar gafas
- Deshacer el moño si tiene horquillas
- Retirar adornos

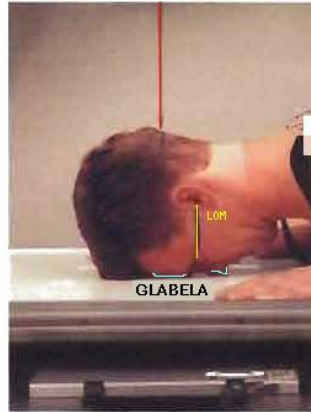
5.- PROYECCIONES BILATERALES Y SIMÉTRICAS:

- Se ven ambos lados (AP y PA).
- Se ven ambos lados iguales, simétricos y sin rotación.
- El plano sagital medio es perpendicular al plano de examen.
- Los ángulos se forman entre en POM o LOM y el rayo central.
- Si el RC y la LOM es igual la angulación será 0°.

POSTEROANTERIOR (PA)

Posición :

- Colocar al paciente en decúbito prono o bipedestación
- Colocar la parte anterior de la cabeza y la nariz en la mesa
- Ajustar plano sagital medio, perpendicular al plano de la placa
- Manos extendidas por encima de los hombros, apoyando palmas en mesa.
- RC: salida por el nasión.
- DFP: 120-90cm.
- Placa: 24x30 cm.
- Contener la respiración.



PROYECCION LATERAL

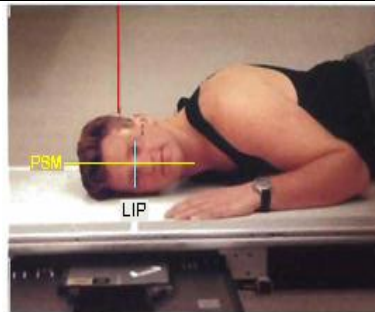
POSICION:

Paciente en bipedestación, sentado o decúbito semiprono con el lado afectado pegado a la mesa. Cabeza en posición lateral. Ajustar la cabeza de modo que el plano sagital medio quede perpendicular al plano de la placa. El CAE en la línea media de la mesa. Brazo contrario al lado de la afección extendido por encima de hombro y palma descansando en mesa.

Rayo central:

Perpendicular al plano de la placa 5cm por encima de CAE

Si se quiere precisar silla turca, 2cm por encima y delante de CAE



RC: 5 cm por encima de CAE
DFP: 120-90 cm
Placa: 24x30
70 a 80 kv
contener la respiracion

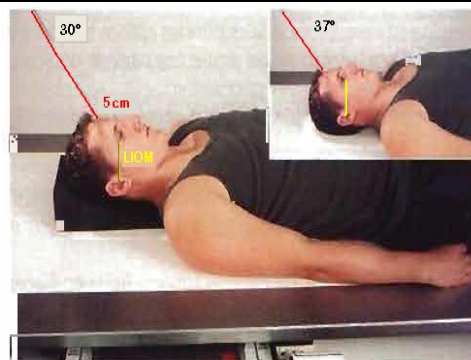PROYECCION DE TOWNE (AP)

Posición:

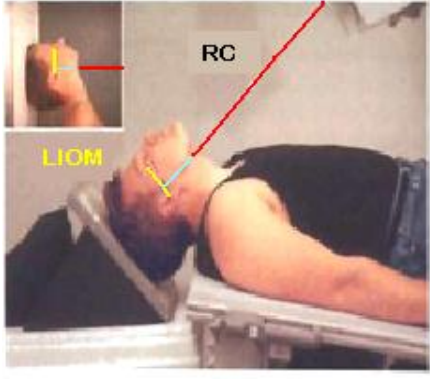
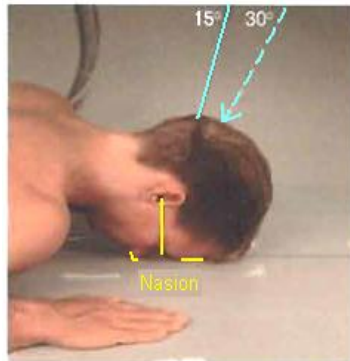
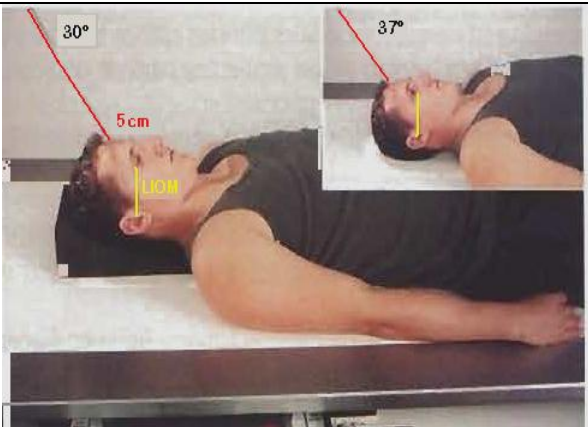
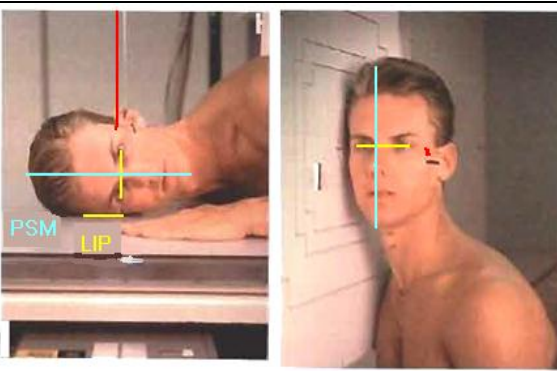
- Paciente en decúbito supino
- Ajustar la cabeza colocando la LIOM perpendicular al plano de la placa.

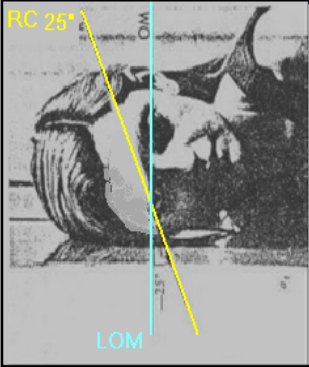

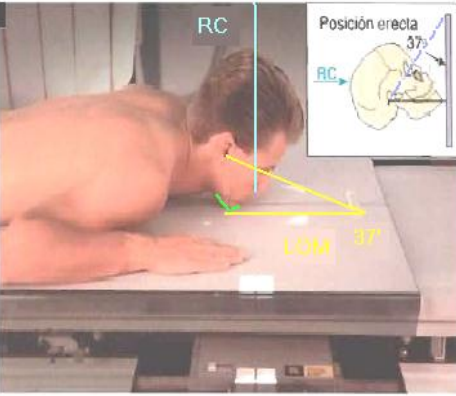
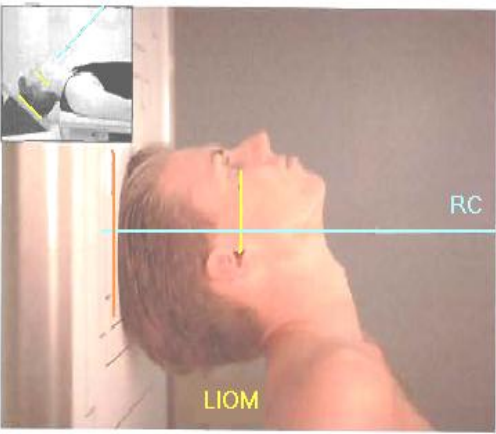
Criterios de evaluación:

- El dorso de la silla turca debe de proyectarse dentro del agujero occipital
- Si la angulación ha sido insuficiente el agujero occipital no se verá completo
- Si la angulación ha sido exagerada el arco posterior de el atlas se proyecta dentro del agujero occipital
- Equidistancia entre el borde lateral del agujero occipital y margen lateral del cráneo



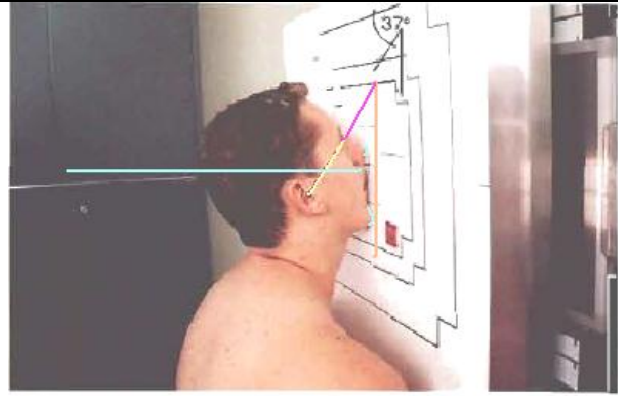
RC: 30° - 37° caudal
ingreso 5 cm. x encima glabella
sale x agujero magno
DFP: 120 - 90 cm
70 - 80 kvp
suspender la respiracion

<p>PROYECCIÓN DE HIRTZ</p> <p>Posición: Colocar al paciente en decúbito supino con un apoyo debajo de el torso que permita alcanzar la posición adecuada Hiperextender el cuello dejando descansar la cabeza sobre su vertex.</p> <p>Criterios de evaluación: Debe observarse base de cráneo bien definida Agujero magno bien definido Visualizarse los senos esfenoidales neumatizados</p>	 <p>RC: perpendicular a LIOM punto medio entre amos ángulos mandibular. DFP: 120-90 cm Placa 24x30 70 - 80 kvp contener la respiracion</p>
<p>SILLA TURCA PA</p> <p>TECNICA: Posición: Similar a proyeccion posteroanterior de craneo Equidistancia entre el borde lateral orbitario y craneal en ambos lados.</p>	 <p>Apoyar nariz y frente LOM perpendicular a placa PMS perpendicular a mesa RC: 15" en sentido caudal, con salida en nasion. Alternar a 25 y 30 " caudal, con salida x nasion DFP: 120 . 90 cm Placa: 24x30 cm 70 → 80 kvp Contener la respiracion.</p>
<p>SILLA TURCA AP</p> <p>TECNICA: Posición: Paciente en decúbito supino Ajustar la cabeza colocando la LIOM perpendicular al plano de la placa.</p> <ol style="list-style-type: none"> 37° caudal, si el dorso de la silla y las apofisis clinoides posteriores son de interes primario. 30° caudal, si las apofisis clinoides anteriores son de interes primario. Centrar el plano medio sagital a 4 cm por encima del arco supraciliar. El RC abandonara el foramen magno. RC: 30°-37° caudal Ingresa 5 cm x encima de la glabella, sale x agujero magno. DFP: 120-90 cm. Suspender la respiración. 	
<p>SILLA TURCA Lateral</p> <p>TECNICA: POSICION: Paciente en bipedestación, sentado o decúbito semiprono con el lado afectado pegado a la mesa. Cabeza en posición lateral Ajustar la cabeza de modo q el plano sagital medio quede perpendicular al plano de la placa El CAE en la línea media de la mesa Brazo contrario al lado de la afección extendido por encima de hombro y palma descansando en mesa</p> <p>Criterios de evaluación: Debe visualizarse senos esfenoides con nitidez Debe visualizarse centrado y sin rotación la silla turca. DFP: 90 cm a 1 mt. Placa: 18x24 cm. Suspender la respiracion.</p>	 <p>CAE: en línea media de la mesa. LlinerPupilar: perpendicular a la mesa. PMS: paralelo a la mesa. RC: 2 cm arriba y 2 cm adelante del CAE</p>

<p>PROYECCION DE SHULLER Apofisis Mastoides</p>	 <p>CAE en línea media del mesa RC: salida por canto externo. Inclinación caudal normocefalo: 25" braquicefalo: 15 o 20" dolicocefalo: 30 o 35" LOM: perpendicular al plano de la mesa.</p>
<p>SENOS PARANASALES: PROYECCION LATERAL</p> <p>Es la mejor proyección para los senos esfenoidales. Sinusitis, osteomielitis secundaria, polipos en los senos paranasales. Se visualizan las cavidades sinusales. De preferencia sentado o bipedestación. PSM: paralelo a la placa. LIP: perpendicular a plano de la placa. LIOM: paralelo al eje transversal de la placa. RC: perpendicular a la placa. 1.5 a 2.5 cm detrás del canto externo, punto medio entre el canto externo y CAE. DFP: 100 cm. Suspender la respiración.</p>	
<p>PROYECCION WATERS: senos paranasales</p> <p>Se observan los senos maxilares, frontales, y etmoidales. Suspender la respiración De preferencia de pie. PSM: en la línea media del chasis perpendicular al plano de la placa. RC: perpendicular al plano de la placa, salir por el acantion. DFP: 100 cm. Colimar hasta los márgenes del cráneo. Placa 18x24 cm.</p>	
<p>PROYECCION PARANASALES. Proyección submentovertical (smv) <u>Igual a Submentovertice de arcos cigomáticos.</u></p> <p>Se observan los senos esfenoidales, Los arcos cigomáticos. Colimar hasta los bordes externos del cigoma y el área de la mandíbula. Si el paciente no puede extender el cuello, angular el tubo para alinear el RC perpendicular a la LIOM. PSM: con línea media en la mesa, hiperextensión del cuello descanza en el vertex. PSM: perpendicular a la placa. LIOM: paralelo al plano del chasis. RC: perpendicular a un punto equidistante entre los ángulos mandibulares y hacer que salga por el vértex.</p>	 <p>Suspender la respiración. Placa: 18x24 cm. DFP: 100 cm.</p>

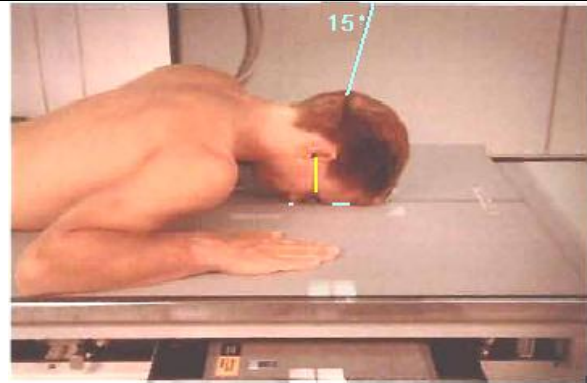
PARIETOACANTIAL TRANSORAL DE SENOS PARANASALES

Metodo de Waters con boca abierta.
Se observa sinusitis, poliomielitis secundaria, polipos en los senos paranasales.
Colocar el menton y la nariz sobre la mesa.
LOM: forme angulo de 37° con la placa.
LMM: perpendicular con la boca cerrada.
PSM: Perpendicular al plano de la mesa.
Pcte. que deje caer la mandibula sin mover la cabeza.
Centrar la placa con el RC y salida por el acanti6n, contener la respiraci6n.
Placa 18x24 cm.
DFP: 100 cm.



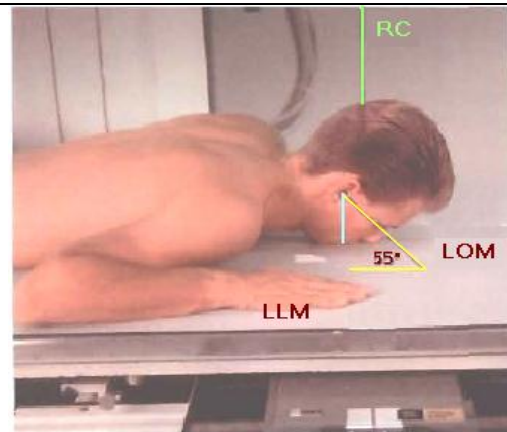
ORBITAS - Metodo de Caldwell

En bipedestacion, sentado o prono.
Borde superior y lateral de orbitas.
Suspender la respiracion.
Colimar sobre todos los lados hacia los huesos faciales.
PSM: perpendicular a la placa, en line media de la mesa.
Apoyar frente y nariz en mesa.
LOM: perpendicular a la placa.
RC: angulaci6n caudal 20° a 25° para que salga por el nasi6n.
Placa: 24x30 cm.
DP: 100 cm.
Contener la respiraci6n.



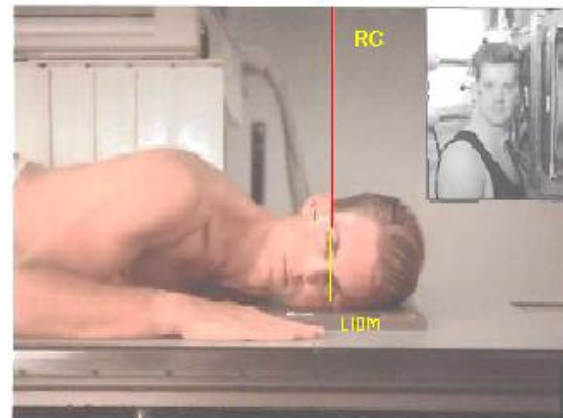
ORBITAS Metodo modificado de WATERS.

Se ve suelo de las orbitas, borde inferio y superior de las orbitas.
Suspender la respiracion.
Colimar hasta 2.5 cm. de los huesos faciales.
Pcte. en bipedestaci6n, senatado o en prono.
PSM: perpendicular a la placa, colocar menton y nariz en contacto con la mesa.
LOM: forme 55° con la mesa.
LLM: labiomeatal: perpendicular a la placa.
RC: Perpendicular, centrado para que salga por el acanti6n; o a trav6s de un punto equidistante entre ambos bordes infraorbitarios.
Placa: 18x24 cm.
DFP: 100 cm.



HUESOS PROPIOS DE LA NARIZ

Proyeccion lateral:
Posicion semiprono,
Realizar la exposicion sin el sistema bucky.
Susender la respiracion.
Colimar sobre todos los lados hasta dentro de 5 cm. del hueso nasal.
PSM: paralelo al pano de la palca.
LIOM: queda paralelo al eje transversl del craneo.
RC: perpendicular al plano de la placa en el puente nasal, 2 cm distal del nasi6n, por debajo de este.
LIP: perpendicular al plano de la mesa.
Placa: 18x24 cm.
DFP: 100 cm.

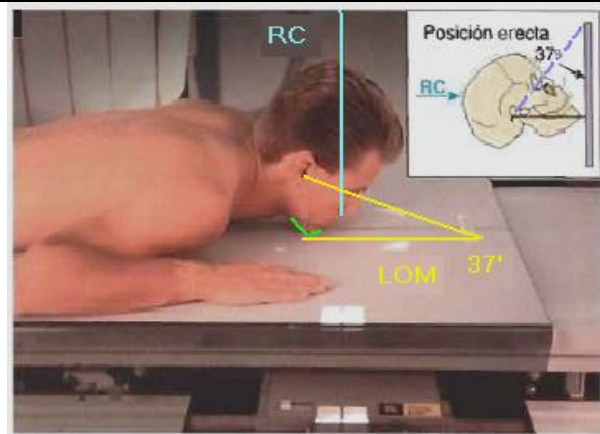


HUESOS PROPIOS DE LA NARIZ.

PROYECCION WATERS

Parietoacantial.

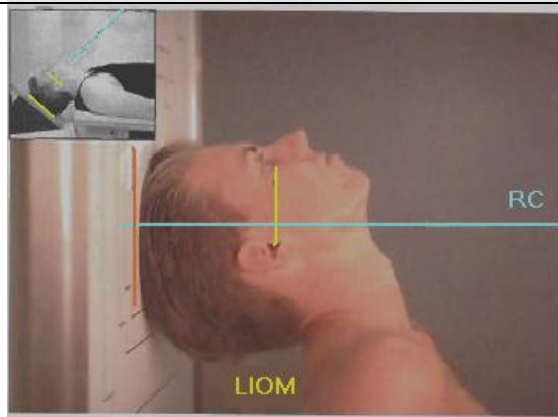
Se observan tabique nasal oseo sin rotacion.
Pcte. de pie.
PSM: en línea media del chasis, y perpendicular al plano de la placa.
LOM: forme ángulo de 37° con plano de la placa.
RC: perpendicular al plano de la laca, y saldra por el acantion.
DFP: 100 cm.
Placa: 18x24 cm.
Colimar hasta los márgenes de l craneo.
Suspender la respiracion
Colimar estrictamente la zona de los huesos nasales.



PROYECCION PARANASALES.

Proyeccion submentovertical (smv)

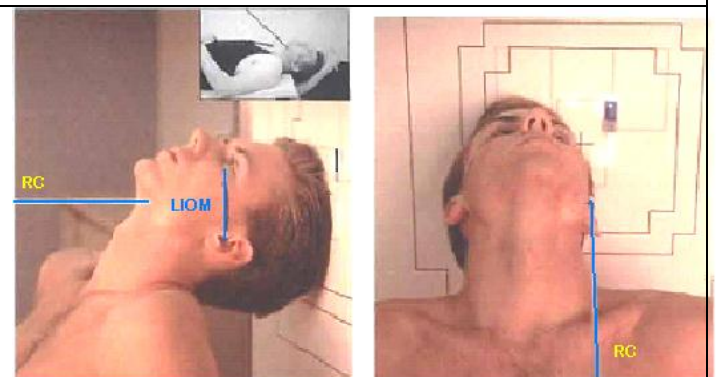Igual a Submentovertice de arcos cigomaticos.
Se observan los senos esfenoidales, Los arcos cigomaticos.
Colimar hasta los bordes externos del cigoma y el area de la mandibula.
PSM: con la línea media de la mesa.
Hiperextensión del cuello descanza el vertex.
LIOM: paralelo al plano del chasis.
RC: perpendicular a u punto equidistante entre los angulos mandibulares y hacer que salga por el vertex.
Suspender la respiracion.
Placa: 18x24 cm
DFP: 100 cm.
Si el paciente no puede extender el cuello, angular el tubo para alinear el RC perpendicular a la LIOM.



ARCOS CIGOMATICOS

Proyeccion tangencial oblicua

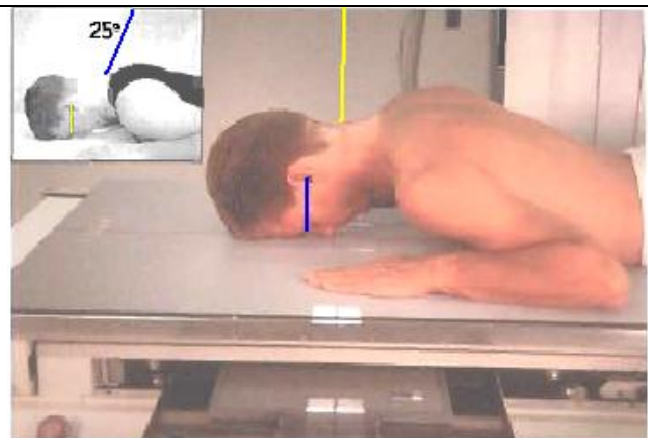En decubito supino, con hiperextensión del cuello, flexionar rodillas para aligerar tension del cuello y abdomen.
El arco afectado debe quedar en línea media de la mesa.
La cabeza descanza en su vertex, girar 15° la cabeza al lado afectado.
LIOM: paralelo al chasis.
RC: perpendicular al LIOM para que penetre por el arco cigomático, 2,5 cm detrás del canto externo, rozando la mandibula y los huesos parietales.
Colimar sobre todos los bordes hasta dentro de 2,5 cm del hueso y del arco cigomático.
DFP: 100 cm.
Placa: 18x24 cm



MANDIBULA

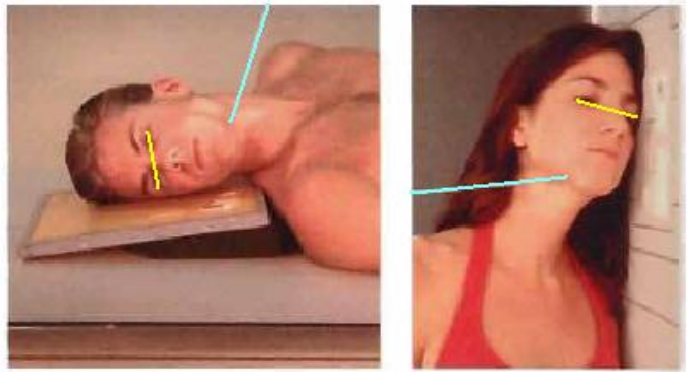
Proyeccion PA

Pcte. En bipedestacion o en decubito ventral.
Colimar hasta el area de la mandibula.
Apoyar la frente y la nariz contra la mesa.
LOM: perpendicular al plano de la placa.
PSM: perpendicular a la mesa.
RC:
PA: perpendicular a la placa, para que slga por la unión de los labios.
Axial PA: de 20° a 25° céfálico, centrado para que salga por el acantion.
Colimar hasta el area de la mandibula.
Placa: 18x24 cm
DFP: 100 cm



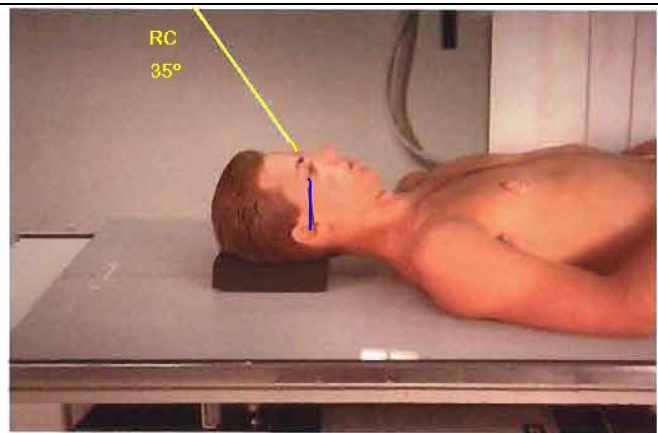
MANDIBULA
PROYECCION AXIOLATERAL DE LA MANDIBULA

Colocar la cabeza lateral, con el lado de interes contra la placa.
Si es posible, solicitar al paciente que cierre la boca y junte los dientes.
Extender el cuello para evitar la superposicion de la columna y el menton.
Debe realizarse la exposicion *sin usar Bucky*.
Cabeza en posición lateral verdadera, muestra mejor la rama mandibular.
Rotación 30° muestra mejor el cuerpo.
Rotación de 45° muestra mejor el menton.
Rotación de 10° a 15° brinda mejor una imagen general de la mandibula.
RC: a 25° cefálico de la linea interpupilar, dirigido para que salga en la region mandibular de interes.
DFP: 100 cm.
Placa: 18x24 cm.

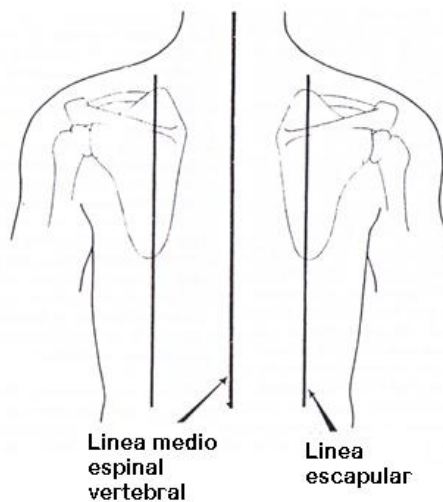
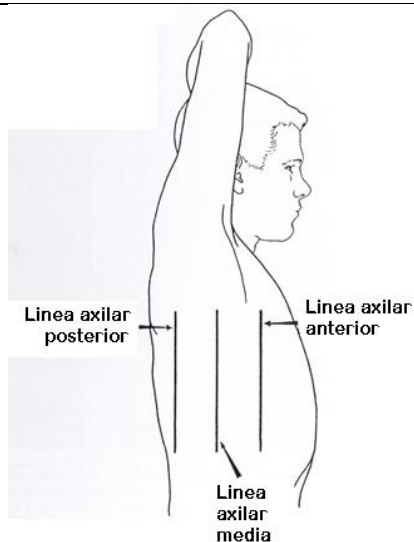


PROYECCION AXIAL AP DE MANDIBULA

Retirar de la cabeza todos los objetos metálicos, plásticos y de otro tipo. Posición erecta o en decubito dorsal.
Apoyar el cráneo posterior contra la superficie de la mesa.
Bajar el menton, llevando la LOM perpendicular al RI o colocar la LIOM perpendicular y agreguese 7° al ángulo del RC.
Alinear el PMS perpendicular a la linea media de la grilla o a la superficie de la mesa/bucky vertical, para impedir la rotación o inclinación cefálica.
RC: de 35° a 40° caudal.
Centrado con la glabella, para atravesar un punto medio entre los conductos auditivos externos y los angulos de la mandibula.
Centrar el RI con el RC.
DFP: 100 cm.
Colimar hacia la mandibula, incluyendo la ATM.
Contener la respiración durante la exposición.
Si el pcte. no puede llevar la LOM perpendicular al RI, alinear la LIOM perpendicular y aumentar el ángulo del RC 7°.
Placa: 18x24 cm (8x10 pulg). Longitudinal.



RADIOGRAFIAS DE TORAX



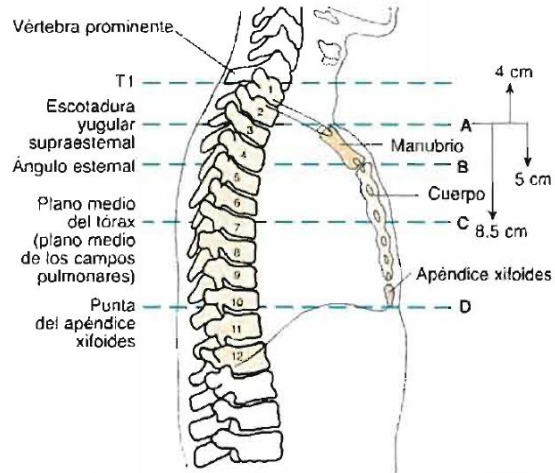
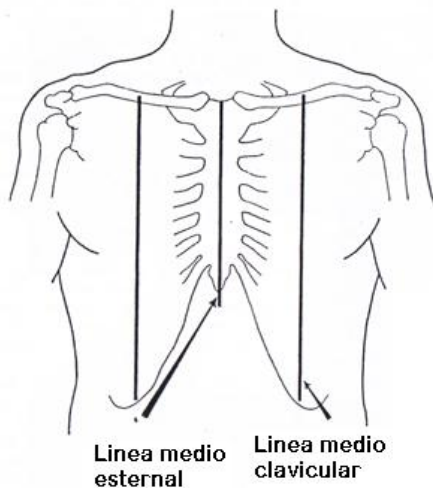


Fig. 8-40. Reparo del esternón y la columna torácica.

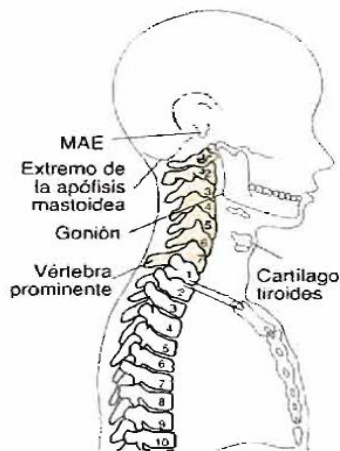

Fig. 8-38. Reparos de la columna cervical.

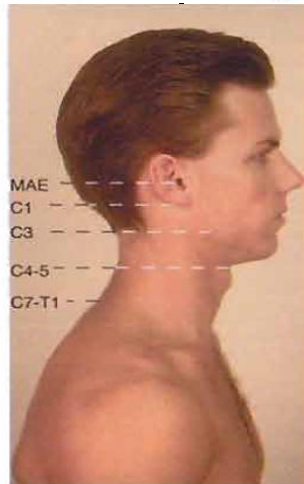


Fig. 8-39. Reparos de la columna cervical.

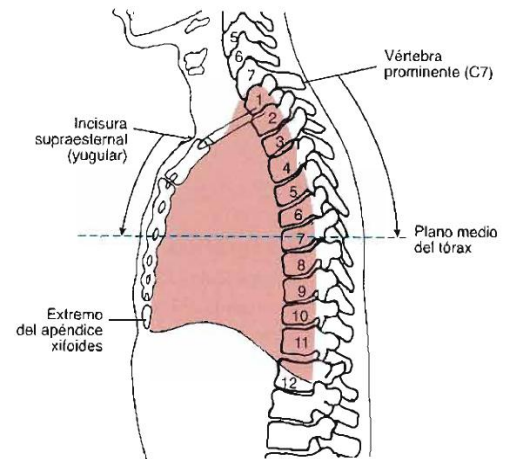
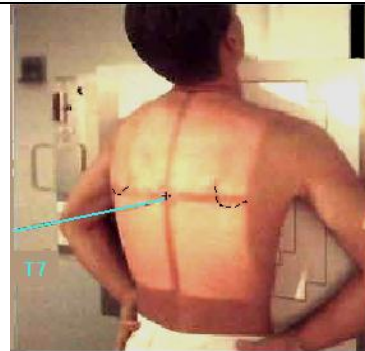

Fig. 2-2. Puntos de reparo topográficos.

TORAXPA

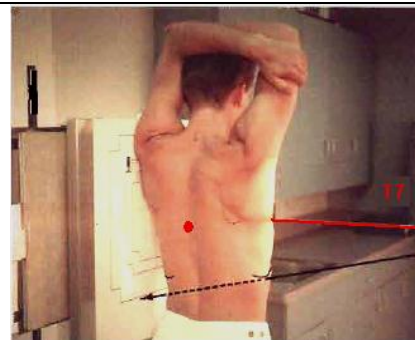
Manos en la cintura, palmas hacia fuera, codos parcialmente flexionados.
Hombros rotados hacia delante.
Placa: 14x17 pulgada (35x43cm)
110 a 125 kvp
Exposición al final de la segunda inspiración completa.
RC: perpendicular a la placa y centrado al plano medio sagital en el nivel de T7, 18 a 20 cm debajo de la vértebra prominente o en los ángulos inferiores de las escapulas.
DFP: 180 cm.



Metón elevado y apoyado sobre chasis.
Alinear PSM con el RC, y línea media del chasis con márgenes iguales entre el límite externo del pulmón y el borde del chasis.
Eleva o desciende el RC y chasis, según necesidad hasta T7.
La parte superior del chasis deberá estar 4 cm por encima de los hombros.
RC: Perpendicular a la placa y centrado al plano medio sagital en el nivel de T7, 18 a 20 cm debajo de la vértebra prominente o en los ángulos inferiores de las escapulas.
DFP: 180 cm

TORAX LATERAL

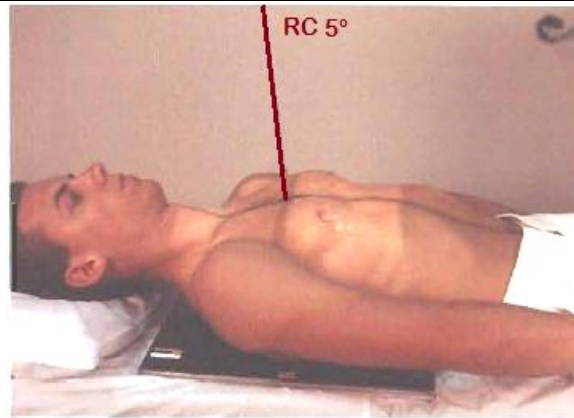
Brazos elevados por encima de la cabeza.
Menton elevado.
Plano sagital paralelo al chasis.
RC: perpendicular, a nivel de de T7 – de 8 a 10 cm, debajo de la incisura supraesternal.
DFP: 180 cm
Placa 35x43 cm (14x17)
110 – 125kvp



Pcte. de pie, lado izquierdo contra la placa, salvo que el trastorno se localice en el lado derecho.

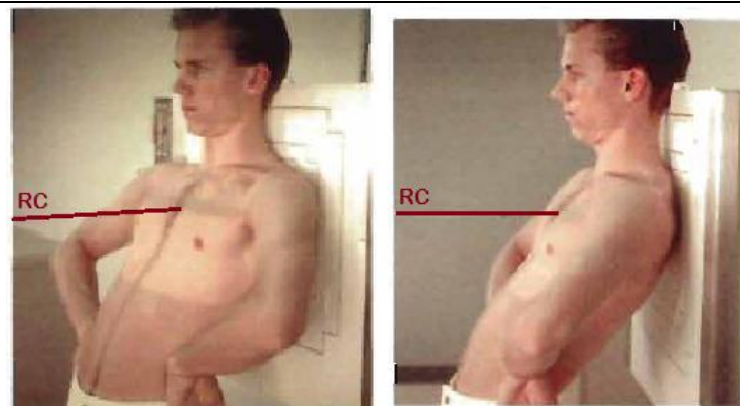
TORAX AP

Colimar hasta los campos pulmonares.
Colocar un protector de plomo para proteger las gonadas.
Para la posición semierecta, utilizar DFP 180 cm, si es posible, indicar siempre la DFP y también el tipo de proyección obtenida como AP supina o AP semierecta.
Posición supina sobre la camilla.
Elevar los hombros hacia adelante.
Chasis: 4-5 cm por encima de los hombros.
RC: angulado en posición caudal perpendicular al eje longitudinal del esternón 5°.
RC: en el nivel de T7, de 8 a 10 cm por debajo de la incisura supraesternal.
DFP: 100 cm.
Placa: 35x43 cm (14x17 pulg).



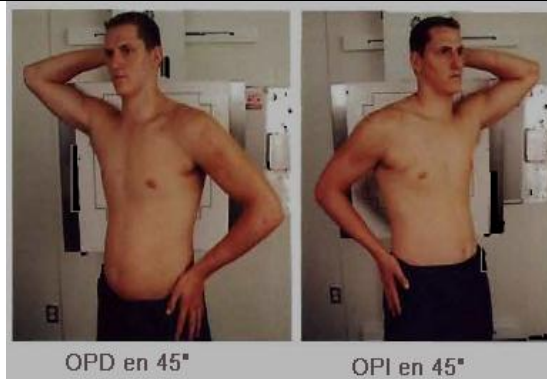PROYECCION AP EN LORDOSIS: TORAX

Pcte. De pie, aproximadamente 30 cm del chasis, inclinado hacia atrás, con los hombros, el cuello y la espalda apoyadas contra el chasis.
Ambas manos en la cintura, palmas hacia afuera, hombros hacia adelante.
Centrar el PSM con el RC y la línea control del chasis.
RC: perpendicular al chasis, centrar en la parte media del esternón (9 cm debajo de la incisura supraesternal).
DFP: 180 cm.
Colimar hasta las áreas pulmonares de interés.
Chasis: 35x43 cm. Longitudinal.



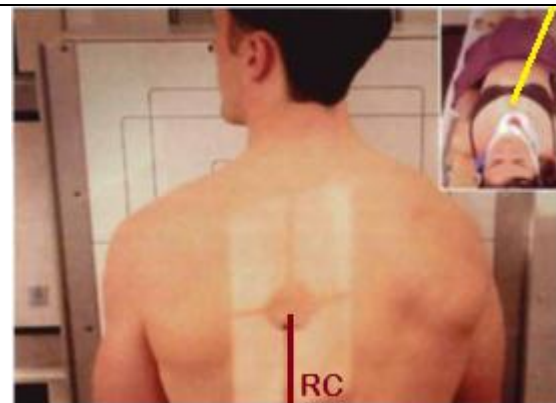POSICION OBLICUA POSTERIOR OPD – OPI

Colimar hasta las áreas pulmonares.
Exposición después de la segunda inspiración completa.
Pcte. De pie rotado 45°, con el hombro derecho hacia atrás y apoyado en el chasis para OPD, y el hombro izquierdo hacia atrás para el OPI.
Parte superior del chasis 5 cm por encima de los hombros.
RC: perpendicular a nivel de la T7.
DFP: 180 cm
Placa: 35x43 cm (14x17 pulg)



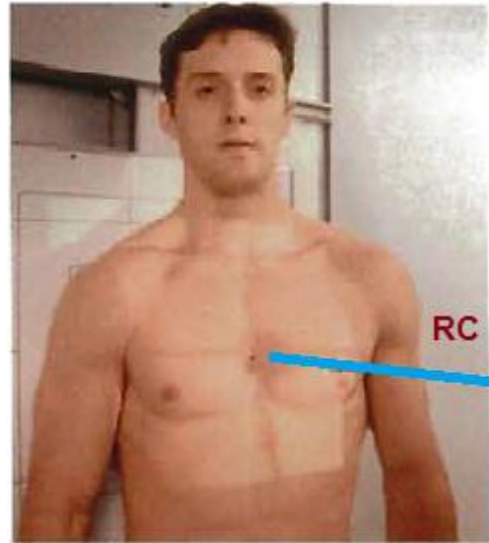
PROYECCION OAD DE ESTERNON

Proteger la región gonadal.
Pcte. de pie con los brazos al costado o en posición semiprona ligeramente oblicua, brazo derecho hacia abajo, al costado, brazo izquierdo hacia arriba.
Colocar al pcte. en posición oblicua de 15° a 20° hacia el lado derecho OAD.
Alinear el eje mayor del esternón con el RC y la línea media de la bandeja vertical.
Colocar la parte superior del RI a unos 4 cm por encima de la escotadura yugular.
RC: perpendicular al RI. Dirigido al centro del esternón (hacia la izquierda de la línea media y en un punto medio entre la escotadura supraesternal y la apófisis xifoides).
DFP: 100 cm.
Colimar hacia el esternón.
Si la técnica respiratoria no es posible, suspender la respiración en espiración.
Placa: 24x30 cm (10x12 pulg).

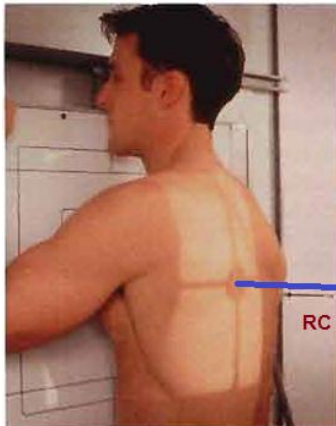


POSICION OBLICUA POSTERIOR O ANTERIOR DE COSTILLAS

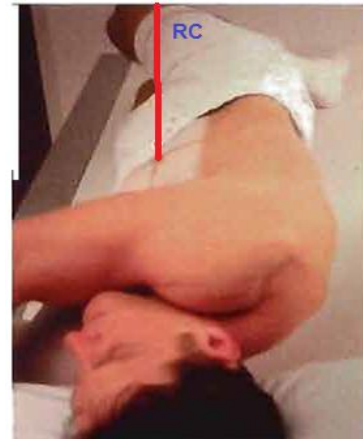
Colocar protector de plomo sobre la región pélvica.
 Pcte. erecto para encima del diafragma, si el estado del pcte. lo permite o supina para debajo del diafragma.
 Rotar al pcte. hacia una posición oblicua anterior o posterior a 45°, el lado afectado más cerca al RI en la oblicua posterior y el lado afectado alejado del RI en la oblicua anterior. (Rotar la columna alejada del sitio de la lesión).
 Elevar el brazo del lado afectado por encima de la cabeza; extender el brazo opuesto hacia abajo y atrás, lejos del tórax.
 Si el pcte. está en decúbito, flexionar la rodilla del lado elevado para ayudar a mantener esta posición.
 Alinear el plano del tórax en un punto medio entre la columna ventral y el margen lateral del tórax del lado de interés hacia el RC y hacia la línea media de la parrilla anti difusora o mesa.
 RC: perpendicular al RI, centrado en un punto medio entre el margen lateral de las costillas y la columna vertebral.
Proyección diafragmática:
 De 8 a 10 cm por debajo de la escotadura supraesternal T7, parte superior del chasis unos 4 cm por encima de los hombros.
Proyección infra diafragmática:
 En un punto medio entre la apófisis xifoides y la parrilla costal inferior (parte inferior del chasis aprox. A nivel de la cresta iliaca).
 DFP: 100 cm.
 Colimar en los 4 bordes de la placa.
 Contener la respiración para las costillas por encima del diafragma y en espiración para las costillas por debajo del diafragma.
 Placa: 35x43 cm (14x17 pulg) longitudinal.



OPD por encima de diafragma

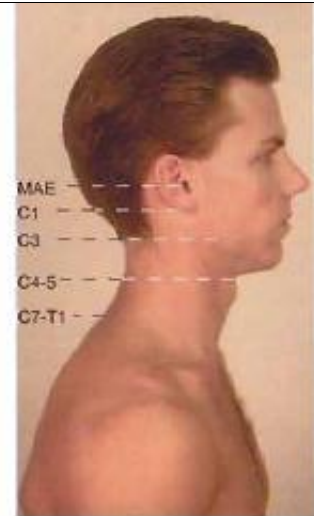
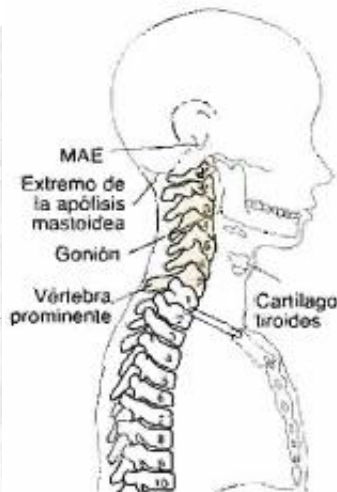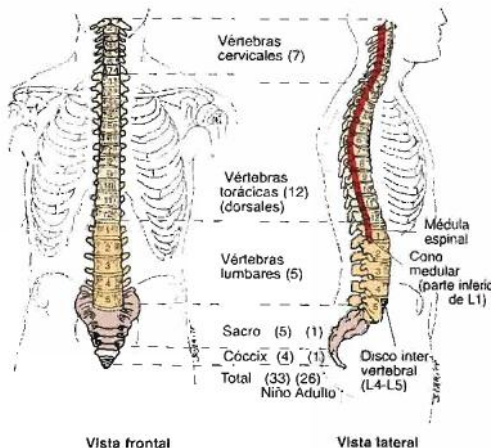


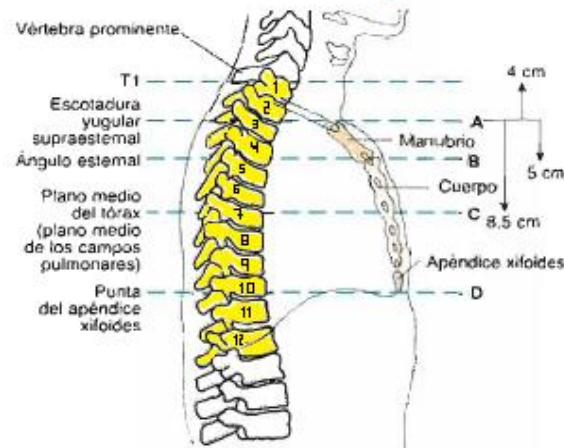OAD - de pie



OPI - en decubito

RADIOGRAFIAS DE COLUMNA CERVICAL Y DORSAL

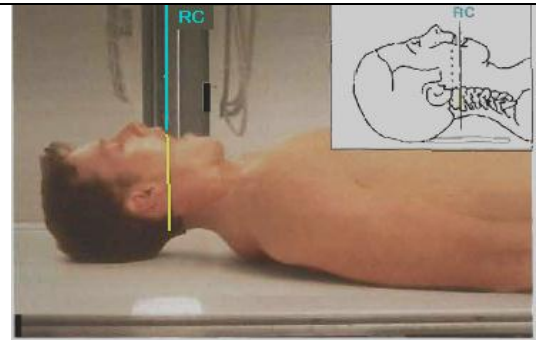




Repara del esternon y la columna toracica

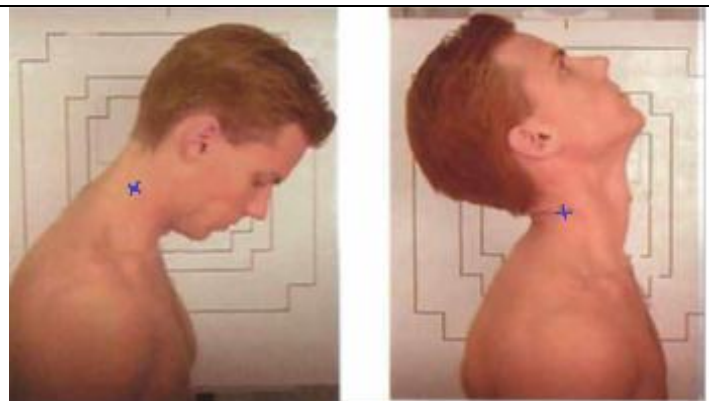COLUMNA CERVICAL AP CON BOCA ABIERTA PARA C1 – C2

Colimar en los cuatro lados hasta la region a explorar, aproximadamente 10x10 cm
 Contener la respiracion.
 Pedir al paciente que mantenga la lengua pegada al maxilar inferior, de lo contrario no se observara el apofisis odontoides.
 Pcte. En supino o erecta, con los brazos a los costados, cabeza apoyada en la superficie de la mesa.
 Alinear PSM con el RC y linea media de la mesa.
 Colocar la cabeza con la boca abierta, trazando una linea del incisivo superior hasta la base del cráneo extremos de las apofisis mastoides.
 RC: perpendicular al chasis, dirigido al centro de la boca abierta.
 DFP: 100cm
 Placa: 18x24 cm



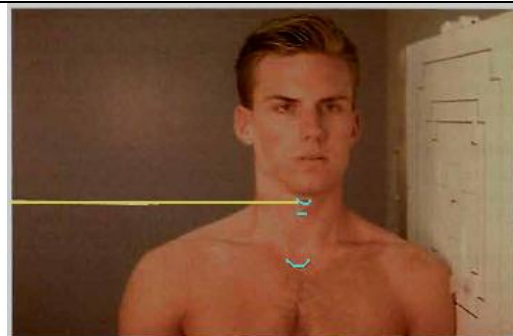
LATERAL CON HIPERFLEXION O HIPEREXTENSION DE COLUMNA CERVICAL

Pcte. De pie lateral o sentado con los brazos a los costados.
 Alinear plano medio coronal de las vertebrae con el RC y la linea media del RI.
 Bajar los hombros lo mas posible.
Hiperflexión: bajar el menton hasta que toque el torax.
Hiperextensión: elevar el menton e inclinar la cabeza hacia atrás para asegurarse de incluir toda la columna cervical. En el RI.
 Rayo central: perpendicular al RI, dirigido en un plano horizontal a C4 (nivel del borde superior del cartilago tiroides con la cabeza en posición neutra).
 DFR: 150 a 180 cm.
 Colimar los 4 lados hasta la región de interés.
 Contener la respiración.
 Chasis 24x30.



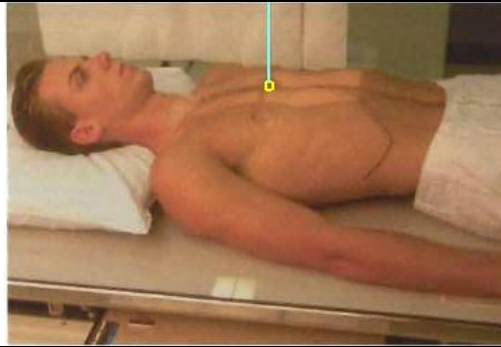LATERAL DE COLUMNA CERVICAL

Pcte. Sentado o parado, con el hombro contra el chasis vertical.
 El borde superior del chasis estara a 2.5 cm por encima del conducto auditivo externo.
 Deprimir los hombros.
 Alinear el plano medio coronal PMC con el RC, y la linea media de la mesa o el bucky mural.
 RC: perpendicular al chasis, dirigido en un lado horizontal a C4 (nivel superior del cartilago tiroides).
 DFP: 150-180 cm.
 Placa: 18x24 cm.
 Contener la respiración.
 Colimar en los cuatro lados hasta la región de interes.



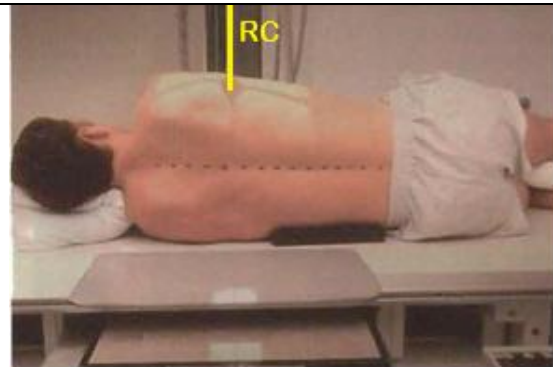
COLUMNA TORACICA AP

Flexionar las rodillas para reducir la curvatura torácica. Verificar que no estén rotados el torax y la pelvis. Parte superior del chasis 3 a 5 cm por encima del nivel de los hombros. Pcte. Con los brazos a los costados y la cabeza sobre la mesa o sobre una almohada delgada. Alinear el PSM con el rayo central y la línea media de la mesa. RC: perpendicular al chasis, centrado en T7, que está a 8 a 10 cm debajo de la escotadura yugular. El centrado es similar al utilizado en AP de torax. DFP: 100 cm. Placa: 35x43 cm (14x17 pulg)



PROYECCION LATERAL DE COLUMNA TORACICA

En decubito lateral con la cabeza sobre una almohada y las rodillas flexionadas. Puede tomarse con el paciente en posición erecta y los brazos separados. Alinear plano mediocoronal con el RC y la línea media de la mesa. Elevar los brazos para formar ángulos rectos con el cuerpo, con los codos flexionados. Colocar un soporte debajo de la cintura. RC: perpendicular al eje longitudinal de la columna torácica. Centrado en T7, de 8 a 10 cm debajo de la escotadura supraesternal, de 18 a 21 cm debajo de la vertebra prominente. DFR: 100 cm.



PROYECCION OBLICUA (ANTERIOR O POSTERIOR) DE COLUMNA TORACICA

Pcte. en lateral erecta o en decubito, colocar almohada debajo de la cabeza para el decúbito. Alinear el plano medio axilar con el RC y la línea media de la mesa o el RI. Rotar el cuerpo 20° con respecto a la posición lateral verdadera, para crear una oblicuidad de 70° con el plano de la mesa. Flexionar las rodillas, las caderas y los brazos para lograr la estabilidad necesaria.

Oblicua posterior: en decubito. OPI u OPD, brazos mas cercanos a la mesa, hacia arriba y adelante; brazos al tubo de rayos, hacia abajo y atrás.

Oblicua anterior: en decúbito. OAI u OAD brazo más cercano a la mesa, hacia abajo y atrás; brazo más cercano al tubo de rayos, hacia arriba y adelante.

Oblicua en anterior en posición erecta: peso del pcte. distribuido uniformemente entre ambos pies. Rotar el cuerpo, los hombros y la pelvis 20° con respecto a la posición lateral. Flexionar el codo y apoyar el brazo mas cercano al RI sobre la cadera. Elevar el brazo contralateral y apoyarlo sobre el portachasis o la cabeza.

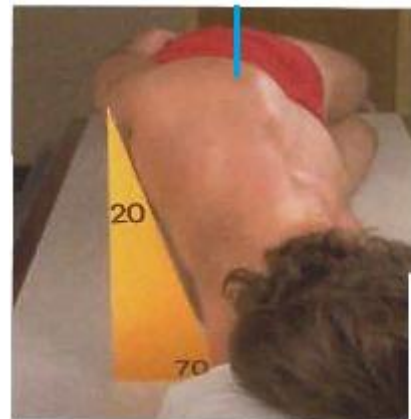
RC: perpendicular al RI.

Centrado en T7, de 8 a 10 cm debajo de la escotadura supraesternal o 5 cm debajo del ángulo esternal.

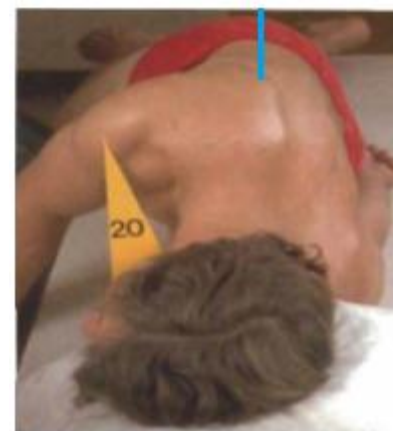Chasis centrado en el RC (parte superior del chasis aprox. a 3 cm por encima del nivel de los hombros).

DFP: 100 cm.

Placa: 35x43 cm (14x17 pulg) longitudinal.



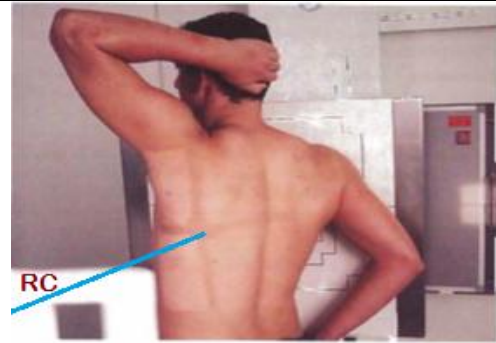OPD



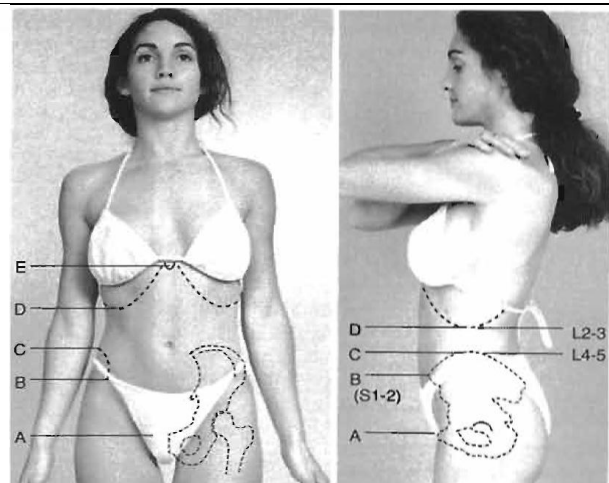
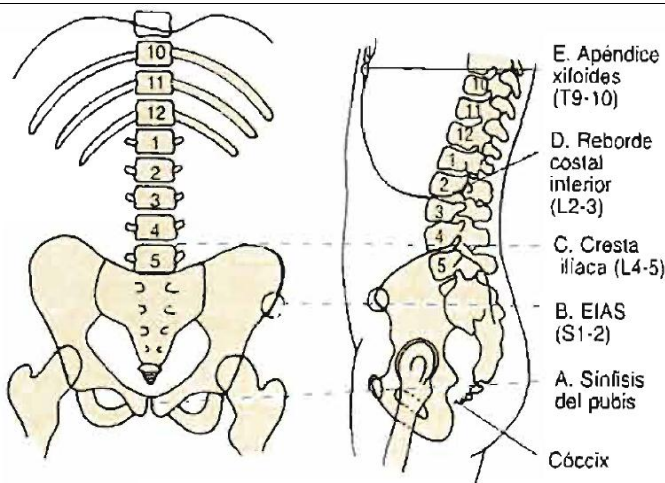
OAI

PROYECCION OBLICUA ANTERIOR O POSTERIOR DE COLUMNA TORACICA

Oblicua en anterior en posición erecta: peso del pte. distribuido uniformemente entre ambos pies. Rotar el cuerpo, los hombros y la pelvis 20° con respecto a la posición lateral. Flexionar el codo y apoyar el brazo mas cercano al RI sobre la cadera. Elevar el brazo contralateral y apoyarlo sobre el portachasis o la cabeza.
RC: perpendicular al RI.
 Sentrado en T7, de 8 a 10 cm debajo de la escotadura supraesternal o 5 cm debajo del angulo esternal.
 Chasis centrado en el RC (parte superior del chasis aprox, a 3 cm por encima del nivel de los hombros).
DFF: 100 cm.
 Placa: 35x43 cm (14x17 pulg) longitudinal.



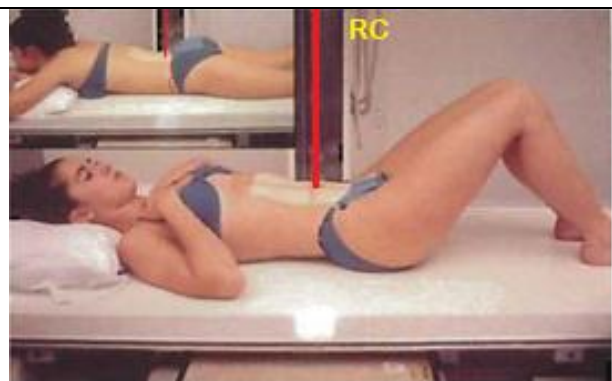COLUMNA LUMBAR, SACRO Y COCCIX.



- El nivel A corresponde al borde de la sinfisis del pubis. El tamaño y la configuración del coccix son muy variables pero la parte media del coccix esta aproximadamente en el nivel de la sinfisis del pubis o el trocanter mayor, que esta alrededor de 2,5 cm por encima de la sinfisis del pubis. Note que los trocanteres mayores estan aproximadamente a 3 o 4 cm por encima del borde superior de la sinfisis del pubis, en el nivel del coccix.
- La espina iliaca anterosuperior esta aproximadamente al mismo nivel (B) que el primero o el segundo segmento del sacro.
- El nivel C es la parte mas elevada de la cresta iliaca y esta aproximadamente el mismo nivel que la union entre la cuarta y la quinta vertebrae lumbares.
- El borde inferior de las costillas, o borde costal inferior (D) esta aproximadamente al nivel de L2 o L3.
- El apéndice xifoides esta aproximadamente en el nivel de T9 o T10.

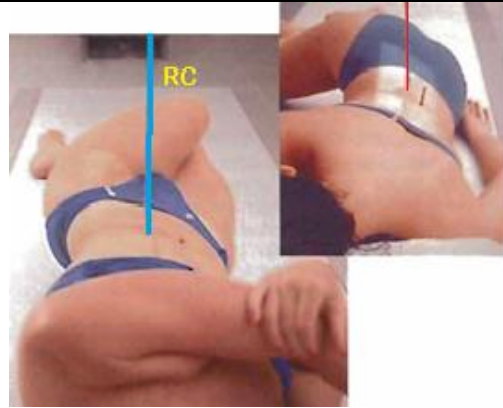
PROYECCION AP DE COLUMNA LUMBAR

Pte. En supino con rodillas flexionadas y la cabeza sobre almohada.
 Alinear el plano mediosagital con el RC y la linea media de la mesa.
 Colocar los brazos a los lados del cuerpo o sobre el tórax.
 Evitar la rotación.
RC: perpendicular al RI centrado de la sigte. Forma
Chasis 35x43: centrar a nivel la cresta iliaca, espacio de L4-L5. Abarca vértebras lumbares, el sacro y talvez el coccix.
Chasis 30x35: centrar a nivel de L3 que puede identificarse palpando el borde costal inferior a 4 cm por encima de la cresta iliaca. Abarca las 5 vertebrae lumbares.
DFR: 100 cm
 Chasis: 35x43 (11x14 pulg.)
 Colimar los 4 lados hasta los bordes cercanos del RI.
 Contener la respiración en espiración.



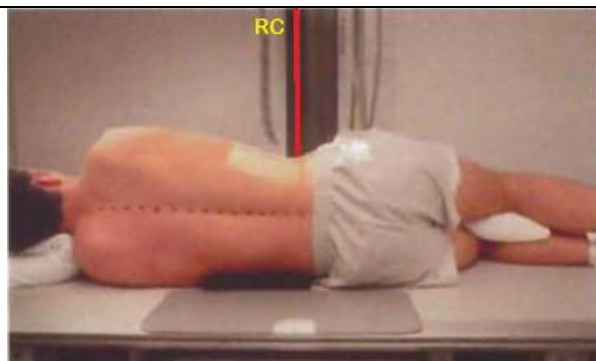
POSICIONES OBLICUA POSTERIOR O ANTERIOR

Pcte. En semisupina oblicua posterior derecha (OPD) e izquierda (OPI) o semiprona oblicua anterior derecha ((OAD) e izquierda (OAI).
 Rotar el cuerpo 45° para colocar la columna vertebral directamente en la línea media de la mesa y/o parrillas, alineada con el RC.
 Flexionar las rodillas para estabilidad y comodidad.
 Sostener la parte inferior de la espalda y la pelvis con esponjas radiolúcidas.
 Colimar los 4 lados hasta el área de interés.
 Contener la respiración en espiración.
Rayo central: perpendicular al RI.
 Centrar a nivel de L3 del borde costal inferior (4 cm) por encima de la cresta iliaca.
 Centrar a 5 cm por dentro de la EIAS más alta.
 Centrar el RI con el RC.
 DFR: 100 cm.

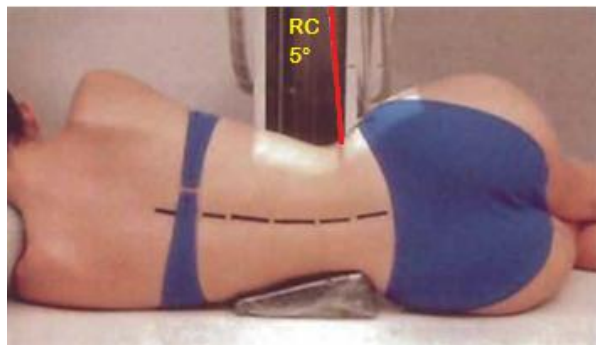


POSICION LATERAL DE COLUMNA LUMBAR

Pcte. en decúbito lateral, cabeza apoyada sobre una almohada, rodillas flexionadas con soportes entre las rodillas y los tobillos para mantener una posición lateral y dar comodidad al pcte.
 Alinear el plano mediocoronal con el RC y la línea media de la mesa.
 Colocar soporte radiolúcido debajo de la cintura, para que el eje longitudinal de la columna esté casi paralelo a la mesa.
Rayo central: perpendicular al eje longitudinal de la columna vertebral.
 Chasis 35x43: centrar a nivel de la cresta iliaca (L4 – L5). Abarca las vértebras lumbares, el sacro y tal vez el coccix.
 Chasis 11x14: centrar en L3, a nivel del borde costal inferior (4 cm por encima de la cresta iliaca). Abarca las 5 vértebras lumbares.
 DFR: 100 cm.
 Colimar en los bordes laterales.
 Contener la respiración en espiración.
 Chasis: 35x43 cm ó 11x14 pulg
 NOTA: algunos pacientes con pelvis ancha y un tórax estrecho puede requerir un ángulo caudal de 5° a 10°, incluso con soporte como en la fig. anterior.



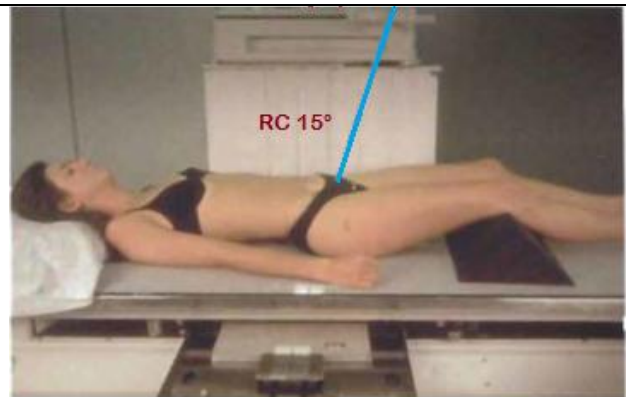
lateral izq. RC perpendicular al RI.



Lateral izqd. Con angulo caudal de 5°

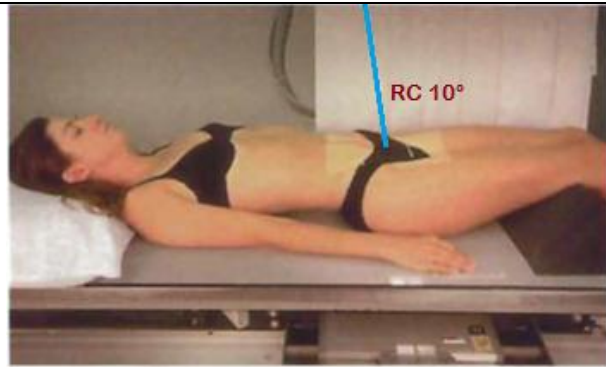
PROYECCION AXIAL AP DE SACRO

Vaciar la vejiga, es conveniente que el segmento distal del colon esté libre de flatulencia y materia fecal, lo que requiere un enema de limpieza.
 Pcte. en supino, con una almohada debajo de la cabeza y las piernas extendidas con un soporte debajo de las rodillas para mayor comodidad.
 Alinear el plano mediosagital con el RC y la línea media de la mesa.
 Verificar que la pelvis no este rotada.
Rayo central: ángulo cefálico de 15° para ingresar en el plano mediosagital, en un punto medio entre el nivel de la sínfisis del pubis y la EIAS.
 DFR: 100 cm
 Colimar en los 4 bordes hasta le región de interés.
 Contener la respiración en espiración.



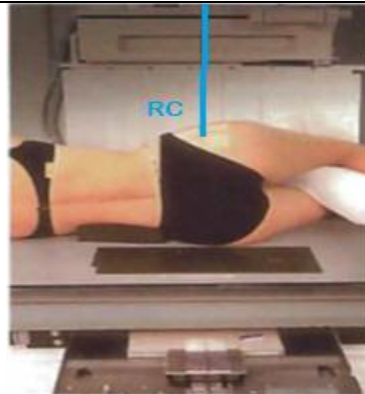
PROYECCION AXIAL DE AP DE COCCIX

Vaciar la vejiga, es conveniente que el segmento distal del colon esté libre de flatulencia y materia fecal, lo que requiere un enema de limpieza.
 Pcte. en supino, con una almohada debajo de la cabeza y las piernas extendidas con un soporte debajo de las rodillas para mayor comodidad.
 Alinear el plano mediosagital con la línea media de la mesa. Asegurar que la pelvis no este rotada.
Rayo central: rayo caudal de 10°, para ingresar 5 cm por encima de la sínfisis del pubis.
 DFR: 100 cm
 Colimar los 4 lados hasta la region de interes.
 Contener la respiración en espiración.
 Chasis: 24x30 longitudinal.



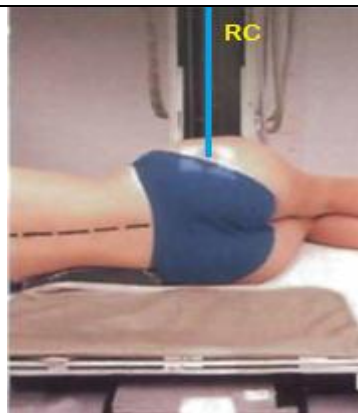
POSICION LATERAL DE SACRO Y COCCIX

Pcte. en decubito lateral, con una almohada debajo de la cabeza.
 Flexionar las rodillas.
 Colocar soportes debajo de cintura y entre las rodillas y los tobillos para comodidad y mantener la posición.
 Alinear el eje longitudinal del sacro y el coccix con el RC y la línea media de la mesa.
 Asegurar que el resto de la pelvis y el resto del cuerpo esten en posicion lateral verdadera.
Rayo central: perpendicular al RI.
 Centrado de 8 10 cm. detrás de la EIAS (centrado para el sacro)
 DFR: 100 cn.
 Colimar los 4 lados hasta la region de interes.
 Contener la respiracion en espiracion.
 Chasis: 24x30 longitudinal.

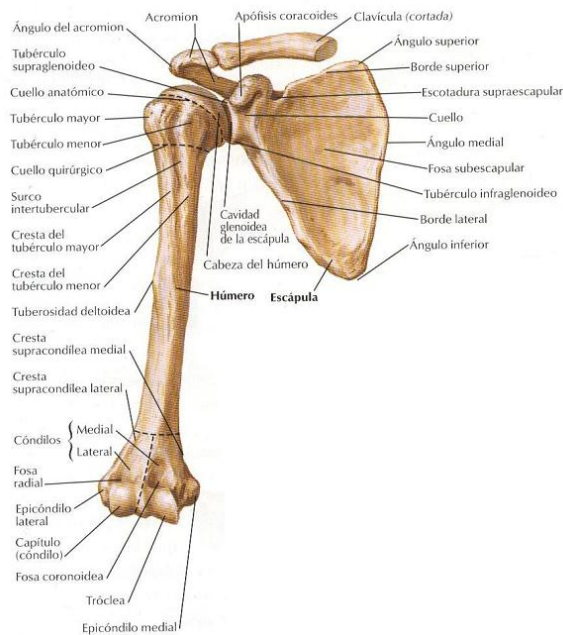


POSICION LATERAL DE COCCIX

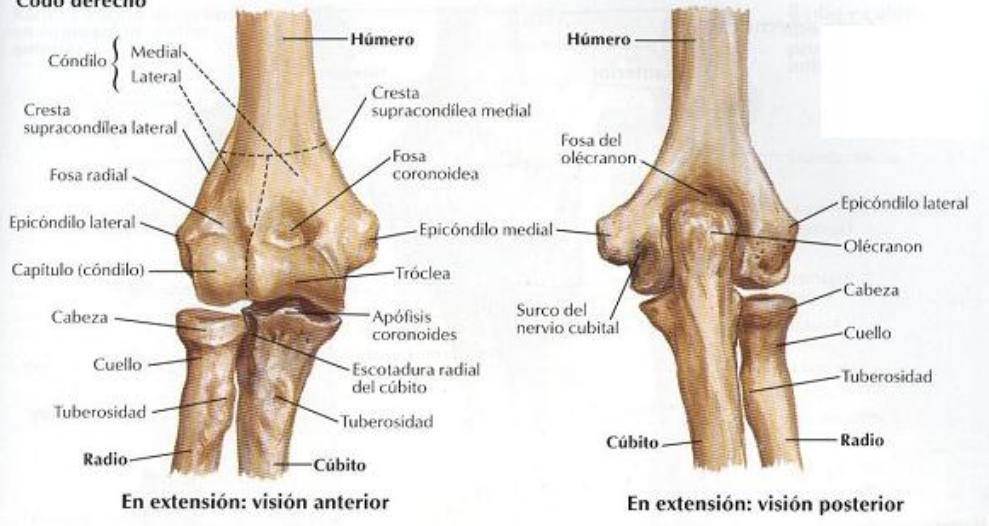Pcte. en decubito lateral con una almohada debajo de la cabeza.
 Flexionar las rodillas.
 Colocar soportes debajo de la cintura, y entre las rodillas y los tobillos.
 Alinear el eje longitudinal del coccix con el RC la línea media de la mesa. Recordar la localizacion superficial del coccix. Asegurarse que la pelvis y el resto del cuerpo esten en una posición lateral verdadera.
 Colimar exactamente en los cuatro lados hasta la region de interes.
 Contener la respiración en espiracion.
Rayo Central: perpendicular a la mesa radiográfica.
 Centrado de 8 a10 cm por detrás y 5 cm por debajo de la EIAS (centrado para el coccix).
 Chasis: 18x24 cm, longitudinal



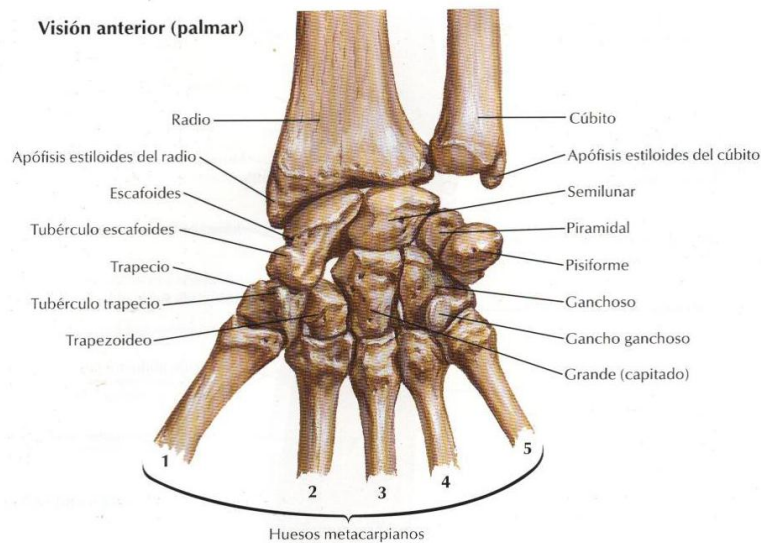
MIEMBRO SUPERIOR



Codo derecho

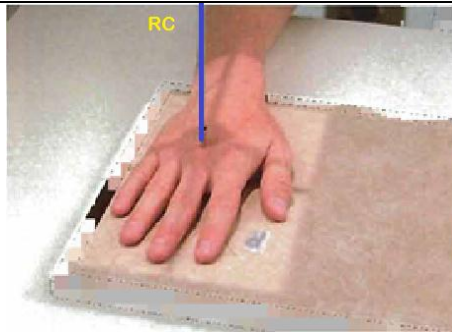


Visión anterior (palmar)




PROYECCION DE LA MANO

Sentar al pcte. en el extremo de la mesa, con el codo flexionado a 90° y la mano y el antebrazo sobre la mesa.
Colocar la mano con la palma en contacto con la placa;
separar ligeramente los dedos.
Alinear el eje mayor de la mano y el antebrazo con el eje mayor de la porción del RI por exponer.
Centrar la mano y la muñeca en la mitad no cubierta del RI.
RC: perpendicular al RI, dirigido a la tercera articulación MCF.
DFP: 100 cm
Colimar hacia los cuatro lados hacia los extremos de la mano y la muñeca.
Placa: 24x30 cm (10x12 pulg) transversal, en mitades.




PROYECCION OBLICUA DE LA MANO

Colocar protección de plomo en la region pelvica.
Sentar al pcte. en el extremo de la mesa, con el codo flexionado 90°, y la mano y el antebrazo sobre la mesa.
Colocar la mano en pronación; centrar y alinear el eje mayor de la mano con el eje mayor de la porción del RI por exponer.
Rotar toda la mano y la muñeca lateralmente 45° y sostenerla con una cuña o bloque en escalon radiolúcido, como se muestra, para que todos los dígitos estén separados y paralelos al RI.
RC: perpendicular al RI, dirigido a la tercera articulación MCF.
DFP: 100 cm
Chasis: 24x30 cm (10x12 pulg)




PROYECCIONES LATERAL Y LATEROMEDIAL "EN ABANICO DE LA MANO"

Pcte. sentado en el extremo de la mesa, con el codo flexionado 90°, y la mano y el antebrazo sobre la mesa.
Alinear el eje mayor de la mano con el eje mayor del RI.
Rotar la mano y la muñeca en posición lateral con el lado del pulgar hacia arriba.
Separar los dedos y el pulgar en una posición en abanico y apoyar cada dedo sobre la mesa un bloque en escalon radiolúcido.
RC: perpendicular al RI, dirigido a la segunda articulación MCF.
DFP: 100 cm.
Placas: 18x24 cm (8x10 pulg) longitudinal



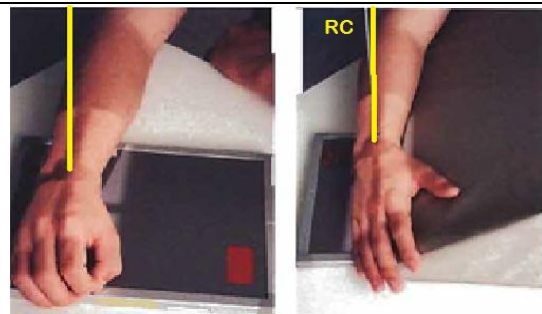
PROYECCION PA (AP) DE LA MUÑECA

Sentar al pcte. en el extremo de la mesa, con el codo flexionado 90°, y la mano y la muñeca sobre el chasis, con la palma hacia abajo. Dejar caer el hombro para que éste, el codo y la muñeca estén en el mismo plano horizontal.
Alinear y centrar el eje mayor de la mano y la muñeca con la porción del RI por exponer, con el área del carpo con el RC. Con la mano pronada, arquear la mano ligeramente para colocar la muñeca y el área del carpo en íntimo contacto con el chasis.
RC: perpendicular al RI, dirigido al área mediocarpiana.
DFP: 100 cm.
Colimar hacia la muñeca sobre los 4 lados; incluir radio y cubito, y área medimetacarpiana.
AP alternativa: para mostrar mejor los espacios intercarpianos y la articulación de la muñeca, puede tomarse una AP de muñeca, con la mano ligeramente arqueada para colocar la muñeca y los huesos del carpo en íntimo contacto con el chasis y porque los espacios intercarpianos están más paralelos a los rayos divergentes.
Placa: 18x24 cm (8x10 pulg), división transversal del RI en mitades.



PROYECCION PA OBLICVUA Y EN ROTACION LATERAL DE LA MUÑECA

Colocar protector de plomo sobre la zona pelvica.
Sentar al pcte. En el extremo de la mesa, con el codo flexionado unos 90°, y la mano y la muñeca sobre el chasis con la palma hacia abajo.
Alinear y centrar la mano y la muñeca con la porción del RI por exponer.
Desde la posición pronada, rotar la muñeca y la mano lateralmente 45°. Para lograr estabilidad, colocar un soporte a 45° debajo del lado del pulgar de la mano para sostener la mano y la muñeca en una posición oblicua a 45° o flexionar parcialmente los dedos para arquear la mano de modo que los pulpejos de los dedos descansen ligeramente sobre el chasis.
RC: perpendicular al RI, dirigido al área mediocarpiana.
DFP: 100 cm
Clonar hacia la muñeca sobre los 4 lados; incluir radio y cubito y, como mínimo, hasta el área medimetacarpiana.
Placa: 18x24 cm (8x10 pulg). División transversal del RI en mitades.



PROYECCIONES LATERAL Y LATEROMEDIAL DE LA MUÑECA

Sentar al pcte. En el extremo de la mesa, con el brazo y el antebrazo sobre la mesa y el codo flexionado unos 90°. Colocar la muñeca y la mano sobre el chasis en posición lateral con el pulgar hacia arriba. El hombro y el codo y la muñeca deben estar en el mismo plano horizontal.


Alinear y centrar la mano y la muñeca con el eje mayor del RI. Ajustar la mano y la muñeca en una posición lateral verdadera, con los dedos comodamente flexionados o si se necesita apoyo para impedir el movimiento, usar un bloque radiolucido y una bolsa de arena, y ubicar el bloque contra la mano y los dedos extendidos.

RC: perpendicular al RI, dirigido al área mediocarpiana.

DFF: 100 cm

Colimar sobre los 4 lados; incluir el cubito y el radio distal, y el área metacarpiana.

Chasis: 18x24 cm (8x10 pulg) Ingitudinal.



PROYECCION DEL TUNEL CARPIANO – TANGENCIAL, INFEROSUPERIOR DE MUÑECA

No intentar esta posición si el pcte. Tiene una posible trauma de la muñeca, antes de haber completado la serie de rutina para muñeca, a fin de descartar posibles fracturas del antebrazo distal, la muñeca o ambos.

Sentar al pcte. En el extremo de la mesa, con la muñeca y la mano sobre el chasis y la palma hacia abajo.

Alinear la mano y la muñeca con el eje mayor de la porción del RI por exponer.

Solicitar al pcte. Que coloque la muñeca en hiperextension tanto como sea posible tomando los dedos con la mano, hasta que el eje mayor de los metacarpianos y los dedos este casi vertical (90° en relación con el antebrazo), sin levantar la muñeca y el antebrazo del chasis.

Rotar toda la mano y la muñeca unos 10° internamente hacia el lado radial para evitar la superposición del pisiforme y el ganchoso.

RC: angular el RC de 25° a 30° hacia el eje mayor de la mano. El angulo total del RC en relación con el RI debe ser aumentado, si el pcte no puede hiperflexionar la muñeca tanto como esta indicado.

Dirigir el RC hasta un punto aproximado 3 cm distal en relación con la base del tercer metacarpiano (centro de la palma de la mano).

DFF: 100 cm.

Colimar sobre los cuatro lados hasta el área de interes.

Chasis: 18x24 cm



PROYECCION AP DE ANTEBRAZO

Sentar al pcte. En el extremo de la mesa, con la mano y el brazo completamente extendidos y la palma hacia arriba. Colocar un protector de plomo sobre el área pélvica.

Dejar caer el hombro para colocar toda la extremidad superior sobre el mismo plano horizontal. Alinear el antebrazo con el eje mayor del RI, asegurarse que la muñeca y la articulación del codo estén incluidos.

Indicar al pcte. Que se incline lateralmente lo necesario para colocar la muñeca, el antebrazo y el codo en una posición frontal verdadera. Los epicondilos medial y lateral deben estar a la misma distancia del RI.

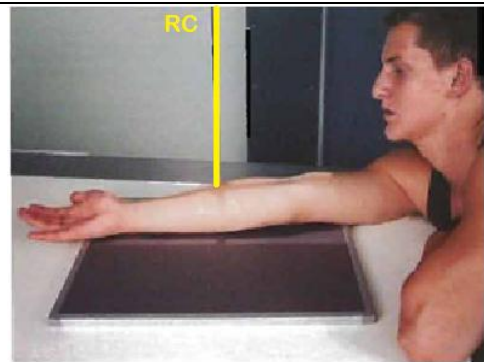RC: perpendicular, dirigido a la mitad del antebrazo.

DFF: 100 cm

Colimar hasta un minimo de 3 a 4 cm distales de las articulaciones de la muñeca y el codo sobre el RI.

Chasis: 30x35 cm (11x14 pulg) pcte. Pequeños.

35x43 cm (17x14 pulg) pcte. Grandes.



PROYECCION LATERAL Y LATEROMEDIAL DE ANTEBRAZO

Colocar al pcte. En el extremo de la mesa, con el flexionado 90°.


Dejar caer el hombro para colocar toda la extremidad superior sobre el mismo plano horizontal. Alinear y centrar el antebrazo con el eje mayor del RI; asegurarse de incluir las articulaciones de la muñeca y el codo en el RI. Rotar la mano y la muñeca a posición lateral verdadera y apoyar la mano para evitar el movimiento, si es necesario. Para antebrazos musculosos, colocar un soporte debajo de la mano y la muñeca según sea necesario, para ubicar el radio y el cubito paralelos al RI.

RC: perpendicular al RI, dirigido a la mitad del antebrazo.

DFF: 100 cm.

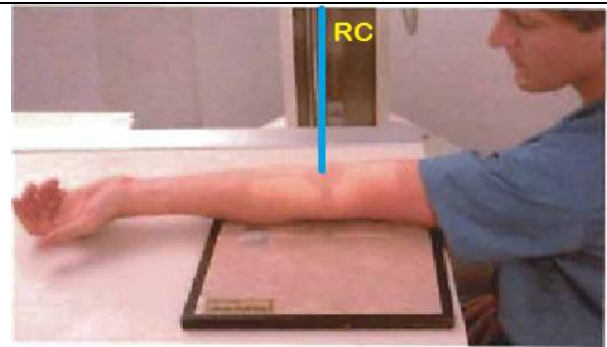
Colimar ambos bordes lateral hacia el área de interes.

Chasis: 30x35 cm (11x14 pulg) division logitudinal del RI en mitades.




PROYECCION AP DE CODO completamente extendido.

Colocar protector el region pelvica.
Sentar al pcte. En el extremo de la mesa, con el codo completamente extendido, si es posible.
Extender el codo, supinar la mano y alinear el brazo y el antebrazo con el eje mayor del RI por exponer.
Centrar la articulacion del codo con el centro de la porcion del RI por exponer. Solicitar al pcte que se incline lateralmente lo necesario para la proyeccion AP verdadera. Palpar los epicondilos para asegurarse de que estan paralelos al RI.
Apoyar la mano, si es necesario, para evitar el movimiento.
RC: perpendicular al RI, dirigido al centro de la articulacion del codo, que esta aprox a 2 cm distal al punto medio de una linea entre los epicondilos.
Colimar sobre los 4 puntos hacia el area de interes.
Chasis: 24x30 cm (10x12 pulg) division transversal del RI en mitades.



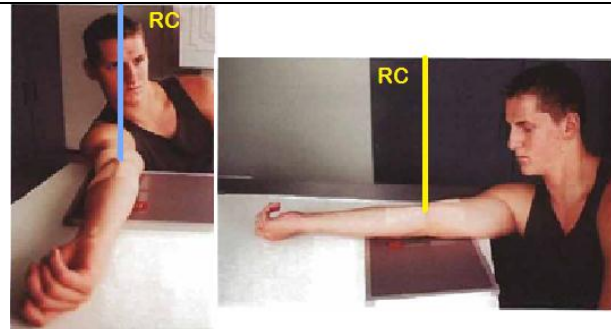
PROYECCION AP DE CODO cuando nopuede ser extendido completamente.

Sentar al pcte en el extremo de la mesa, con el codo parcialmente flexionado.
Obtener dos proyecciones AP –una con el antebrazo paralelo al RI y una con el humero paralelo al RI.
Colocar un soporte debajo de la muñeca y del antebrazo para la proyeccion con el humero paralelo al RI, si es necesario para evitar el movimineto.
RC: perpendicular al RI, dirigido al centro de la articulacion del codo, que esta aprox. 2 cm distal al punto medio de una linea entre los epicondilos.
Colimar sobre los 4 lados hacia el area d intere.
Chasis: 24x30 cm



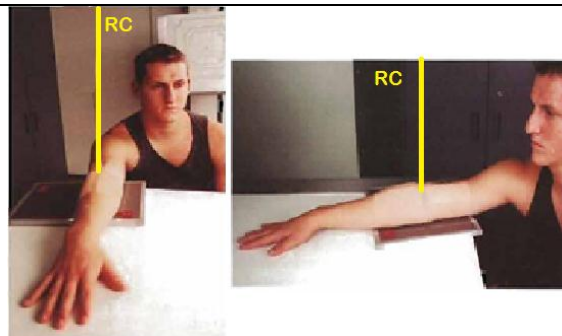
PROYECCION AP OBLICUA Y EN ROTACIO LATERAL EXTERNA DEL CODO

Colocar protector de plomo en region pelvica.
Sentar al pcte. En el extremo de la mesa, con el brazo completamente extendido, y el hombro y el codo sobre el mismo plano horizontal.
Alinear el brazo con el eje mayor de la porcion del RI por esponer.
Colocar la mano en supinacion y rotar lateralmente todo el brazo de modo que el humero distal y la superficie anterior de la articulacion del codo esten aprox. A 45° en relacion con el chasis. El pcte. Debe inclinarse lateralmente para logarar una rotacion lateral suficiente. Palpar los epicondilos para detrmnar aprox una rotacion de 45° del humero distal.
RC: perpendicular al RI, dirigido al centro de la articulacion del codo (un punto aproxm. 2 cm distal al punto medio de una linea entre los epicondilos, observados desde el tubo de rayos x).
DFP: 100 cm
Colimar los 4 lados hacia el area de interes.
Chasis: 24x30 cm (10x12 pulg) division transversal del RI en mitades.



PROYECCION APOBLICUA Y EN ROTACION MEDIAL INTERNA DE CODO

Colocar protector de plomo en region pelvica.
Sentar al pcte. En extremo de la mesa, con el brazo ciompletamente extendido, y el hombro y el codo en el mismo plano horizontal.
Alinear el brazo y el antebrazo con el eje mayor de la porcion del RI por exponer. Centrar completamente extendido, y el hombro y el codo en el mismo plano horizontal.
Colocar la mano en pronacion en una posicion natural con la palma hacia abajo y rotar el brazo lo necesario hasta que el humero y la superficie anterior del codo esten rotados 45° palpando los epicondilos para determinar una rotacion de 45° del humero distal.
RC: perpendicular al RI, dirigido an centro de la artciculacion del codo, aprox 2 cm distal al punto medio de un alineo entre los epicondilos, observada desde el tubo de rayos x.
DFP. 100 cm
Colimar sobre los 4 lados hacia el area de interes.
Chasis: 24x30 cm (10x12 pulg) division transversal del RI en mitades.



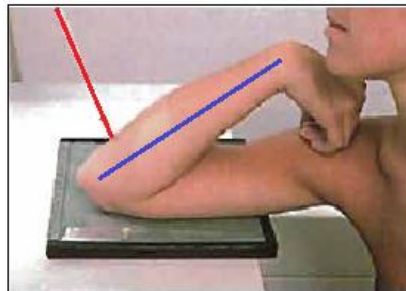
PROYECCION LATERAL Y LATEROMEDIAL DEL CODO

Sentar al pte en el extremo de la mesa, con el codo flexionado a 90°.
Alinear el eje mayor del antebrazo con el eje mayor del chasis. Centrar la articulacion del codo con el RC y el centro del RI.
Dejar caer el hombro, para que el humero y el antebrazo esten en el mismo plano horizontal.
Rotar la mano y la muñeca hacia la posicion lateral verdadera, codo el lado del pulgar hacia arriba.
RC: perpendicular al RI, dirigido al centro de la articulacion del codo (un punto aprox 4 cm medial a la superficie posterior facilmente palpable del olecranon).
DFP: 100 cm.
Colimar sobre los 4 lados hacia el area de interes.
Chasis: 18x24 cm transversal.




PROYECCIONES EN FLEXION AGUDA DEL CODO

Sentar al pte en extremo de la mesa, con el brazo en flexion, sobre el chasis.
Alinear y centrar el humero con el eje mayor del RI, con el antebrazo en flexion aguda y los pulpejos de los dedos sobre el hombro.
Ajustar el chasis para centrar la region de la articulacion del codo con el centro del RI.
Palpar los epicondilos y confirmar que esten a igual distancia del chasis para que no haya rotacion.
RC: humero distal: RC perpendicular al RI y al humero, dirigido a un punto a mitad de camino entre los epicondilos.
Antebrazo proximal: RC perpendicular al antebrazo (angular el RC según necesidad, dirigido a un punto aproximadamente 5 cm proximal o superior al olecranon).
DFP: 100 cm.
Colimar sobre los 4 lados hacia el area de interes.
Chasis: 18x24 cm longitudinal (o dividir en mitades, transversal para dos proyecciones).



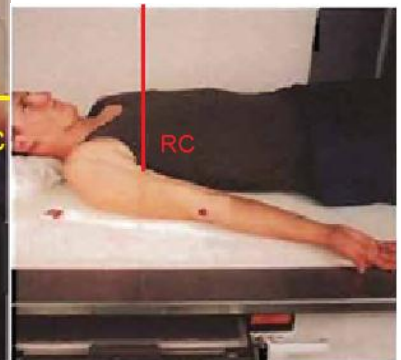Para antebrazo proximal
RC perpendicular al antebrazo



Para humero distal
RC perpendicular al humero

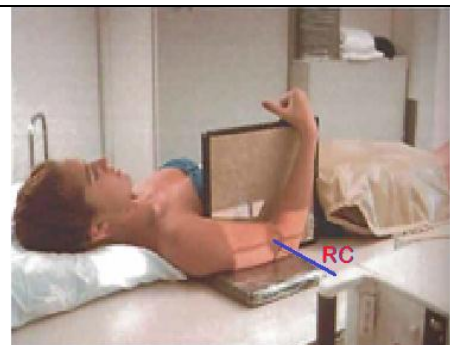
PROYECCION AP DE HUMERO

Advertencia no intentar rotar el brazo, si so sospecha fractura o luxacion.
Colocar al pte. De pie o en decubito dorsal ajustar la altura del chasis para que las articulaciones del hombro y del codo esten equidistantes de los extremos del RI.
Rotar el cuerpo hacia el lado afectado, lo necesario para llevar el hombro y el humero proximal en contacto con el chasis..
Alinear humero co el eje mayo del RI a menos que sea necesario la colocacion diagonal para incluir las articulaciones del hombro y del codo.
Colocar el brazo en abduccion levemente y la mano en supinacion para que los epicondilos del codo esten equidistantes del RI.
RC: perppendicular al RI , dirigido al punto medio del humero.
DFP: 100 cm.
Chasis: 35x43. Longitudinal, lo suficientemente largo para incluir todo el humero.



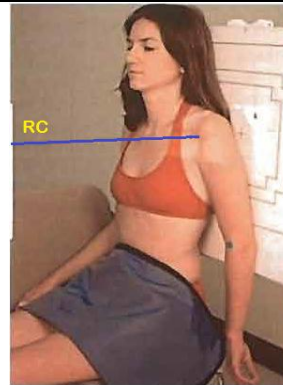
PROYECCIONES LATERAL CON HAZ HORIZONTAL PARA TRAUMATISMO Y LATEROMEDIAL DE HOMBRO.

Colocar protector de plomo en la region pelvica del pte.
Colocar al pte. en decubito, tomar una imagen como una lateral con haz horizontal, colocar soporte debajo del brazo. Flexionar el codo, si es posible, pero no intentar rotar el brazo; la proyeccion debe ser a 90° desde la AP.
Colocar suavemente el chasis entre el brazo y el torax, parte superior del RI en la axila.
Perpendicular al punto medio de los dos tercios distales del humero.
DFP: 100 cm.
Colimar hacia los margnes del tejido blando.
Contener la respiracion durante la exposicion.
Chasis: 30x35 cm (puede ser 24x30 cm en pte. mas pequeños).



PROYECCION AP CON ROTACION INTERNA DEL HOMBRO (SIN TRAUMA)

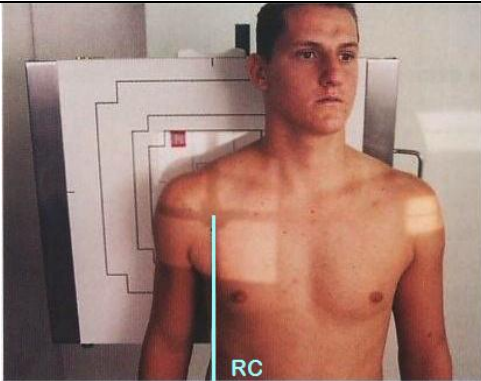
Advertencia: no intentar rotar el brazo si se sospecha fractura o luxacion.
 Pcte. de pie o en decubito dorsal, la posicion de pie suele ser menos dolorosa para el pcte., si su estado lo permite. Rotar el cuerpo ligeramnete hacia el lado afectado, si fuera necesario para colocar el hombro en contacto con el RI o la mesa.
 Colocar al pcte. para centrar la articulacion escapulohumeral con el centro del RI.
 Colocar el brazo extendido ligeramente en abduccion y luego rotarlo internamente hasta que los epicondilos del humero distal esten perpendiculares al RI.
 RC: perpendicular al RI, dirigido a 2.5 cm inferior a la apofisis coracoides.
 DFP: 100 cm.
 Colimarlos 4 lados con los bordes laterales y superiores ajustados a los margenes del tejido blando.
 Contener la respiración.
 Chasis 24x30 cm transversal o longitudinal para mostrar más del humero si la lesion compromete la mitad proximal.



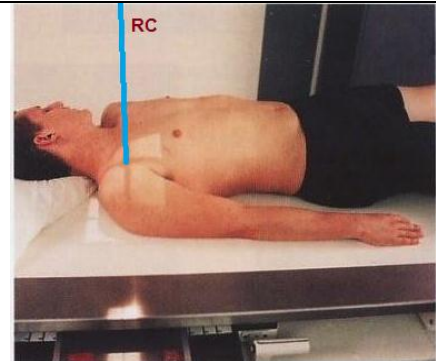
Rotación interna - lateral

PROYECCION AP CON ROTACION NEUTRA DE HOMBRO (TRAUMATISMO)

Advertencia: no intentar rotar el brazo si se sospecha fractura o luxacion; tomar cmo en rotación neutra, que generalmente coloca el humero en una posicion oblicua.
 Pcte. de pie o en decubito dorsal. Rotar el cuerpo ligeramente hacia el lado afectado, si fuera necesario para colocar el hombro en contacto con el RI o la mesa.
 Colocar al pcte. para entrar como si fuera una rotacion neutra (los epicondilos en general estan aproximadamente a 45° con respecto al plano del RI).
 RC: perpendicular al RI, dirigido al centro de la articulacion escapulohumeral, que esta aproximadamente 2 cm por debajo y ligeramente por fuera de la apofisis coracoides.
 DFP: 100 cm.
 Colimar sobre los 4 lados, ajustados a los bordes de tejido blando.
 Contener la respiracion durante la exposicion.
 Chasis: 24x30 cm (10x12 pulg) transversal o longitudinal para mostrar más el humero si la lesion compromete la mitad proximal.
 NOTA: puede ser dificil palpar la apofisis coracoides en la mayoría de los pacientes, se puede aproximar sabiendo que esta a unos 2 cm por de facil de palpar.



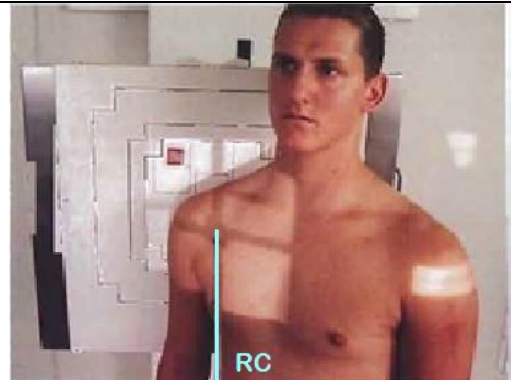
AP de pie - rotación neutra



AP en decubito dorsal - rotacion neutra

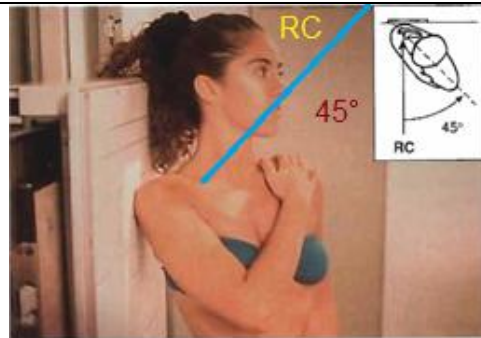
POSICION OBLICUA POSTERIOR PARA CAVIDAD GLENOIDEA DEL HOMBRO (SIN TRAUMATISMO)

Proteger el area pelvia del pcte.
 Pcte. de pie o en decubito dorsal.
 Rotar el cuerpo de 35° a 45° hacia el lado afectado. Si la radiografia se toma en decubito dorsal, colocar apoyos debajo del hombro y la cadera elevados para mantener esta posición. Centrar el medio de la articulacion escapulohumeral en el RC y el centro del RI.
 Ajustar el chasis para que el soporte del RI este en el RI este unos 5 cm por encima del hombro, el costado del RI, a unos 5 cm del borde lateral del humero.
 Colocar el brazo en abduccion, con el brazo en posicion neutra.
Rayo central: perpendicular al RI, centrado en la articulacion escapulohumeral, que esta aproximadamente 5 cm por denajo y por dentro del borde superolateral del hombro.
 Chasis: 18x24 cm transversal.



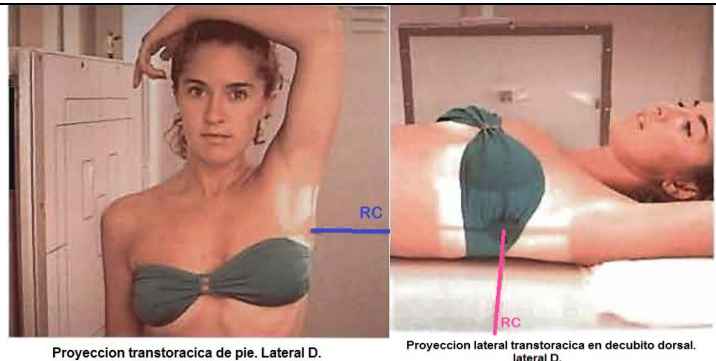
PROYECCION AXIAL AP OBLICUA APICAL DE HOMBRO (TRAUMATISMO)

Pcte. en posición de pie o en decubito dorsal. Rotar el cuerpo 45° hacia el lado afectado (superficie posterior del hombro afectado contra el chasis).
Centrar la articulación escapulohumeral con el RC y el centro del RI.
Ajustar el RI para que el RC a 45° proyecte la articulación escapulohumeral hacia el centro del RI.
Flexionar el codo y colocar el brazo a través del torax, o si hay traumatismo, el brazo al costado.
RC: a 45° caudal, centrado en la articulación escapulohumeral.
DFP: 100 cm
Colimar hasta el area de interes.
Contener la respiración durante la exposición.
Chasis: 18x24 cm. Longitudinal.



PROYECCION LATERAL TRANSTORACICA DE HOMBRO (TRAUMATISMO)

Tomar la radiografía de pie o en decubito dorsal. Colocar al pcte. en posición lateral con el costado de interes contra el chasis. Con el pcte. en decubito dorsal, ubicar las líneas de la parrilla verticalmente y centrar el RC con la línea central para impedir el corte de la parrilla.
Colocar el brazo afectado al costado del pcte. en rotacion neutra, dejar caer el hombro, si es posible.
Elevar el brazo opuesto y colocar la mano sobre la parte superior de la cabeza; elevar el hombro lo mas posible para evitar la superposicion del hombro afectado.
Centrar el cuello quirurgico y el centro del RI en el RC, como se proyecta a traves del torax.
RC: perpendicular al RI, dirigido a traves del torax hacia el cuello quirurgico.
DFP: 100 cm.
Colimar sobre el area de inters.
Chasis: 24x30 cm longitudinal.

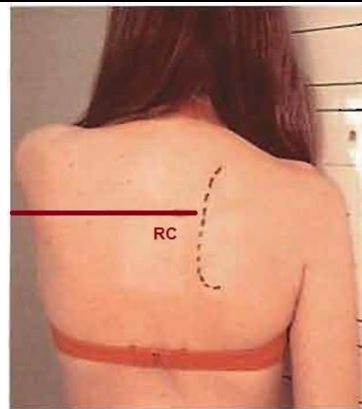


Proyeccion transtoracica de pie. Lateral D.

Proyeccion lateral transtoracica en decubito dorsal. lateral D.

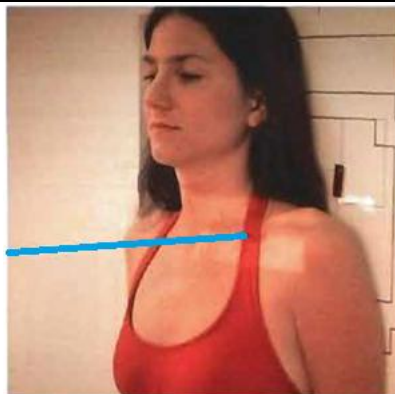LATERAL EN Y ESCAPULAR – POSICION OBLICUA ANTERIOR DE HOMBRO (TRAUMATISMO)

Proteger el area pelviana.
Advertencia: no intentar rotar el brazo si se sospecha fractura o luxacion. Pcte. de pie o en decubito.
Rotar hacia la posicion oblicua anterior como para la escapula lateral, con el pcte. enfrentado al chasis. El pcte. promedio estara en una posicion oblicua anterior entre 45° y 60°. Palpar los bordes escapulares a fin de determinar la rotacion correcta para una posicion lateral verdadera de la escapula.
Centrar la articulacion escapulohumeral en el RC y el centro del RI.
Colocar el brazo levemente en abduccion si es posible, para no superponer el humero sobre las costillas; no intenatr rotar el brazo.
Rayo central al RI, dirigido a la articulacion escapulohumeral (5 ó 6 cm por debajo del hombro).
DFP: 100 cm.
Colimar hacia el area de interes.
Contener la respiracion durante el examen.
Chasis: 24x30 cm longitudinal.

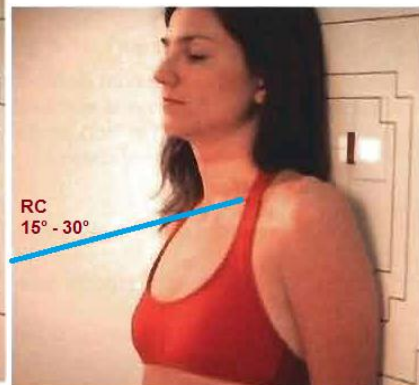

PROYECCIONES AP Y AXIAL DE CLAVICULA

Pcte. de pie o en decubito dorsal con los brazos a los costados, el menton elevado, mirando hacia adelante. El hombro posterior debe estar en contacto con el chasis y la parte superior de la mesa, sin rotacion del cuerpo.
Centrar la clavícula y el RI con el RC.
Rayo central:
AP: perpendicular a la parte media de la calvicula.
Axial AP: de 15° a 30° cefalico hacia la parte media de la clavícula.
DFP: 100 cm.
Colimar hacia el area de la clavícula.



AP - RC: 0°



Axial AP - RC 15° a 30° cefalico.

PROYECCION AP DE ESCAPULA

Tomar la radiografía de pie o decubito dorsal. Superficie posterior del hombro en contacto directo con la parte superior de la mesa o el RI sin rotación del torax.

Colocar al pte. para que el area media de la escapula este centrada en el RC.

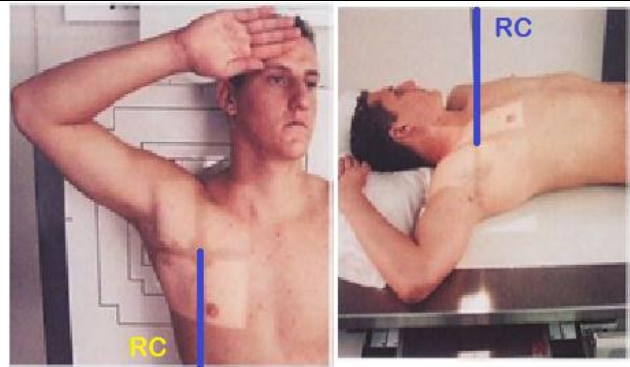Ajustar el chasis con el centro del RC. La parte superior del RI debe estar aprox 5 cm por encima del hombro; y el borde lateral del RI, a unos 5 cm del margen lateral del RI, a unos 5 cm del margen ateral de la parrilla costal.

Colocar suavemente el brazo en abduccion a 90° y la mano supinada.

RC: perpendiucular a la zona media de la escapula, 5 cm por debajo de la apofisis coracoides o hasta el nivel de la axila y aproximadamente 5 cm por dentro del borde lateral del paciente.

DFP. 100cm.

Colimar los 4 bordes hacia los lados de interes.



POSICION LATERAL – OPI u OPD DE ESCAPULA

Pcte. en decubito dorsal, y colocar el brazo afectado cruzado el torax. Luego, rotar el cuerpo unos 30° o, lo necesario, para elevar el hombro afectado hasta que el cuerpo de la escapula este en posición lateral verdadera. Flexionar la rodilla del lado afectado para ayudar al paciente a mantener esta posición oblicua del cuerpo.

Palpar los bordes de la escapula toamndo los bordes medial y lateral de la escapula con los dedos y el pulgar. Ajustar cuidadosamente la rotación del cuerpo, según sea necesario, para llevar el plano del cuerpo de la escapula perpendicular al RI.

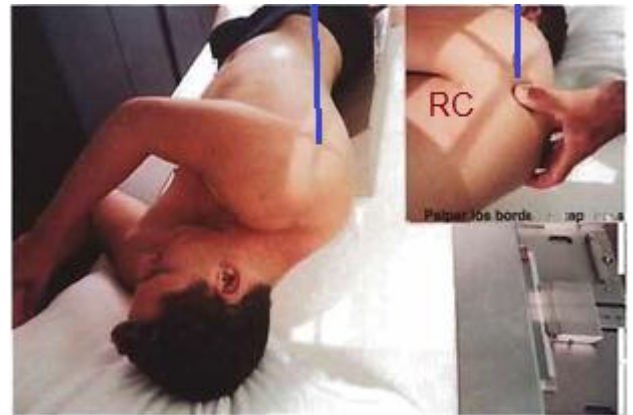
Alinear al pcte. sobre la parte superior de la mesa, para que el centro del borde mediolateral (axilar) de la escapula esté centrado en el RC y el centro del RI.

RC: hacia el borde lateral del area media de la escapula.

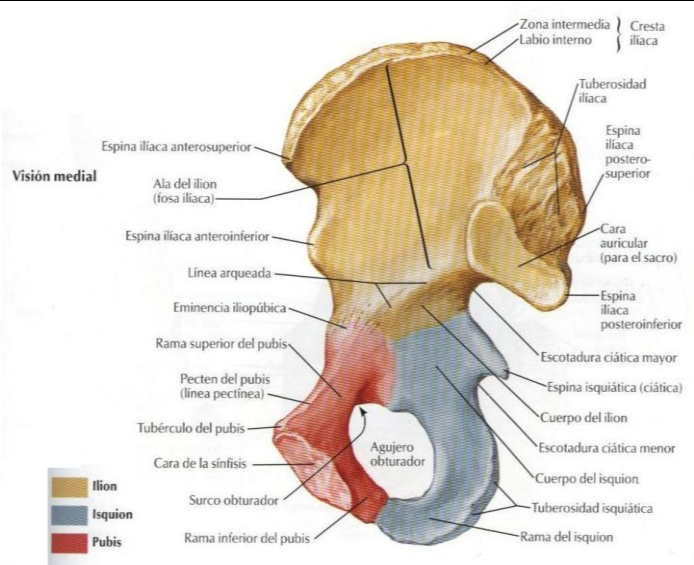
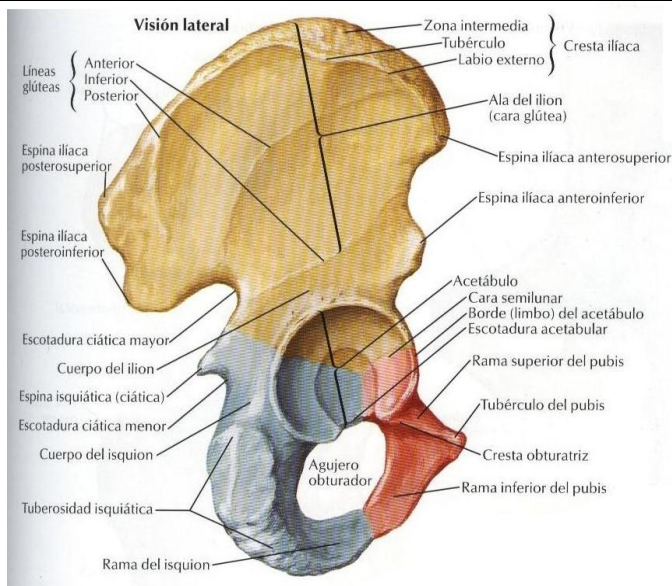
DFP: 100 cm.

Colimar hacia el area de interes.

Contenera la respiración durante la exposición.



MIEMBROS INFERIORES



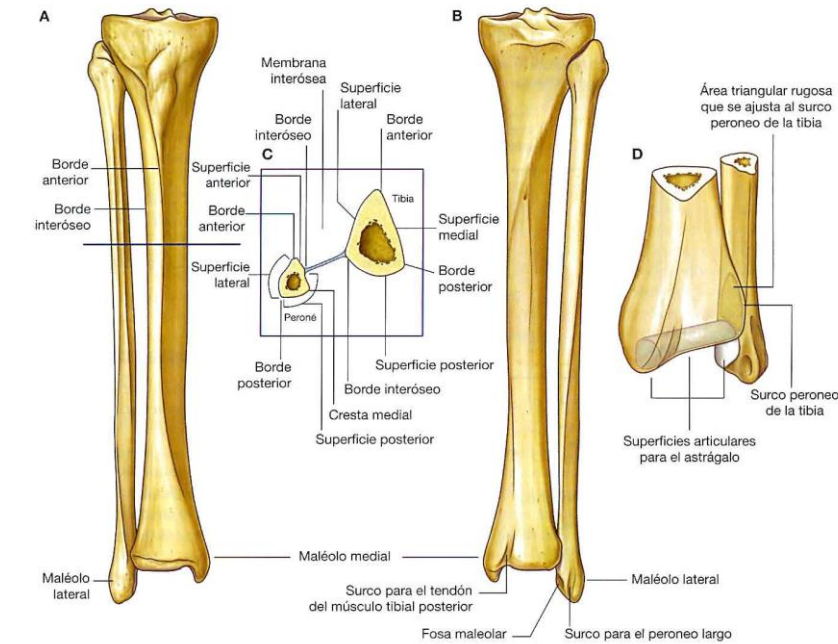
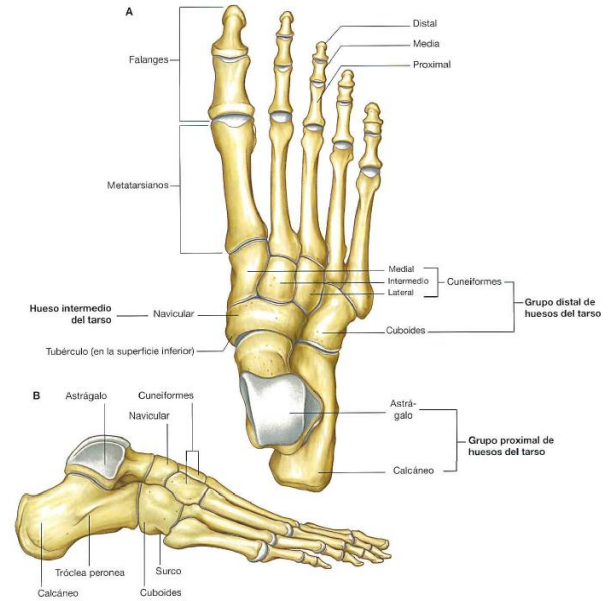
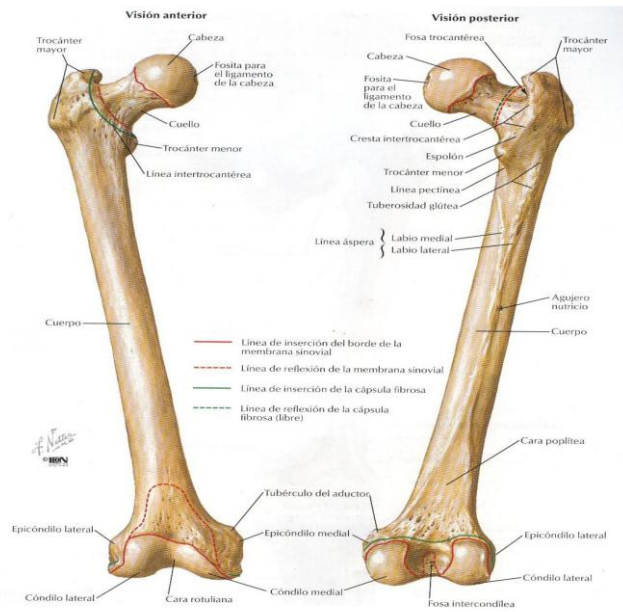
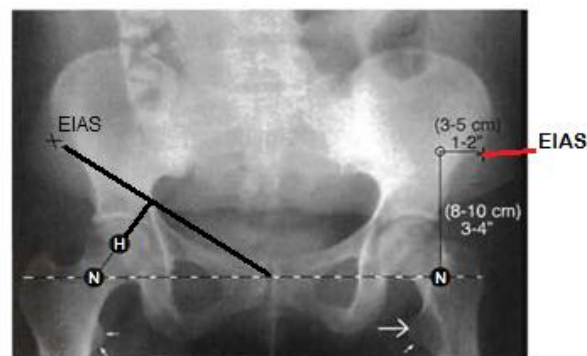


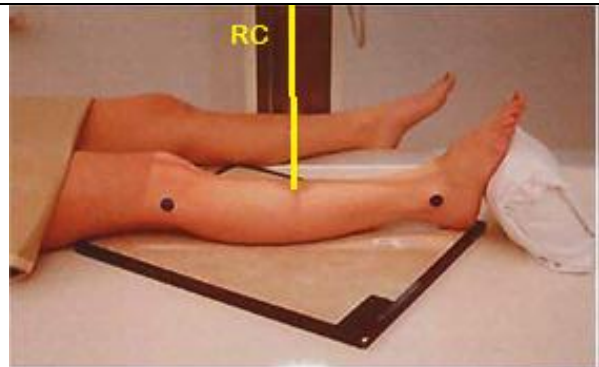
Fig. 6.80 Tibia y peroné. A. Vista anterior. B. Vista posterior. C. Sección transversal a través de la diáfisis. D. Vista posteromedial de los extremos distales.



Pelvis femenina, localización de la cabeza (H) y el cuello (N) del femur.

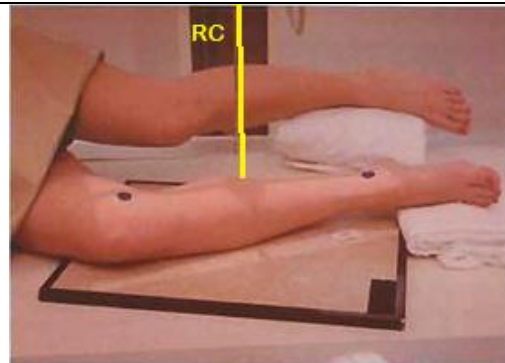
PROYECCION AP DE PIERNA

Colocar protector de plomo en la region pelvica.
Pcte. en posición supina, colocar almohada debajo de la cabeza, pierna completamente extendida.
Colocar la pelvis, la rodilla y la pierna en posición AP verdadera sin rotación.
Si es necesario, colocar una bolsa de arena contra el pie para estabilizarlo; si es posible, flexionar dorsalmente el pie hasta formar un ángulo de 90° con la pierna.
Asegurarse de que las articulaciones del tobillo y la rodilla esten a una distancia de 3 a 5 cm del RI. En los adultos, la pierna debe ser colocada en diagonal sobre un RI de 35x43 cm para incluir ambas articulaciones.
RC: perpendicular al RI, dirigido a un punto medio de la pierna.
DFP: minima, 100 cm.
Chasis: 35x43 cm division longitudinal o diagonal.



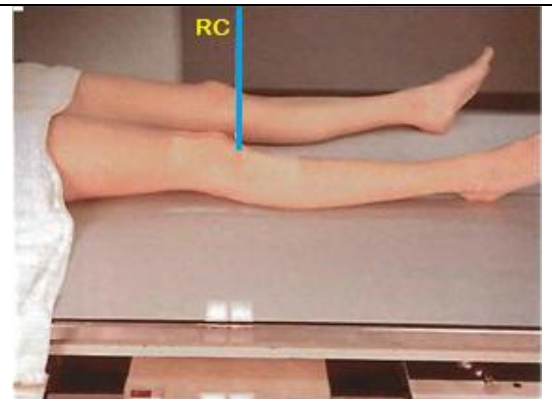
PROYECCION LATERAL – MEDIOLATERAL DE PIERNA – TIBIA Y PERONE

Pcte. en decubito lateral, con el lado afectado hacia abajo, la pierna contralateral puede colocarse detrás del miembro afectado, con una almohada o ambas de arena para apoyo.
Flexionar la rodilla 45° y colocar la pierna en lateral verdadera. (el plano de la rotula debe ser perpendicular al RI).
Ver que las articulaciones de tobillo y rodilla esten a una distancia de 3 a 5 cm del RI.
En adultos colocar en diagonal sobre un RI de 35x43 cm.
RC: perpendicular al RI, dirigido a la mitad de la pierna.
DFP: 100 CM.
CHASIS: 35x43 cm



PROYECCION AP DE RODILLA

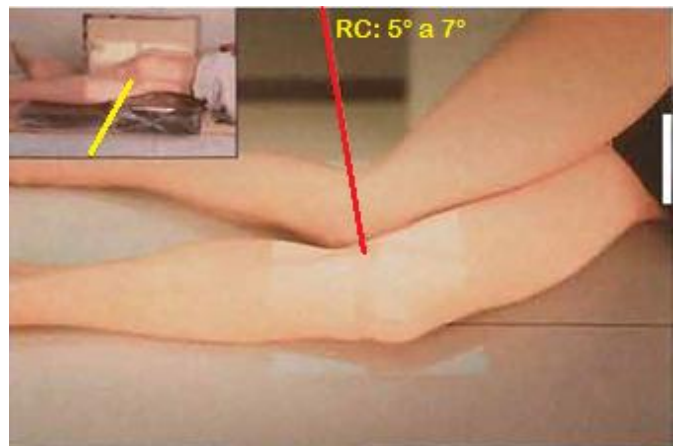
Pcte. en posición supina, sin rotación de la pelvis, colocar una almohada debajo de la cabeza; piernas completamente extendidas.
Alinear y centrar la pierna y la rodilla con el RC y la parte media de la mesa o el RI.
Rotar la pierna hacia adentro de 3° a 5° para una AP verdadera de la rodilla (o hasta que la línea interepicondilea sea paralela al plano del RI). Si es necesario, colocar bolsas de arena contra el pie o el tobillo para estabilizarlo.
RC: paralelo a la meseta tibial; para el pcte. promedio, el RC es perpendicular al RI. Dirigido a un punto situado a 1.25 cm distales al veretice de la rotula.
DFP: 100 cm.
NOTA: una recomendación sugerida para determinar que el RC esté paralelo a la meseta tibial y lograr un espacio articular abierto, consiste en medir la distancia entre las EIAS y la parte superior de la mesa, a fin de dirigir el ángulo del RC, como sigue:
a. <19 cm de 3° a 5° en dirección caudal (muslos y nalgas delgadas).
b. 19-24 cm, 0° (muslos y nalgas promedio).
>24 cm, de 3° a 5° en dirección cefalica muslos y nalgas voluminosas).



PROYECCION LATERAL – MEDIOLATERAL: RODILLA

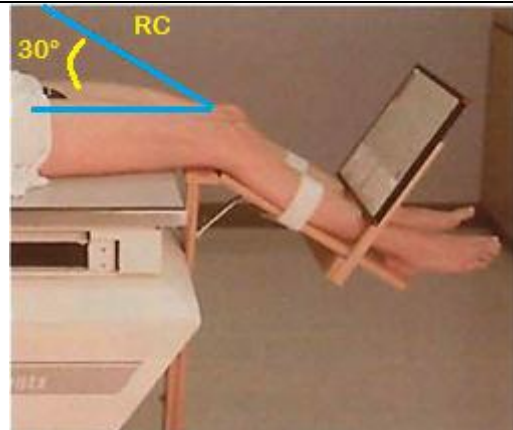
Colocar protector sobre region pelvica.
Pcte. en decubito lateral, con el lado afectado hacia abajo; colocar almohada debajo de la cabeza y un soporte para la rodilla del otro miembro ubicado detrás de la rodilla por examinar, para evitar sobrerotación.
Rotar el cuerpo y la pierna hasta que la rodilla esté en una posición lateral verdadera (epicondilos femorales directamente superpuestos y el plano de la rotula perpendicular al RI).
Alinear y centrar la pierna y la rodilla con el RC y la línea media de la mesa. O el RI.
RC: ángulo de 5° a 7° en dirección cefalica. Dirigido a un punto 1.25 cm distales al epicondilo medial.
DFP: 100 cm.
Colimar e incluir femur, tibia y perone.

Lateral a través de la mesa: si el pcte. no puede ser rotado hacia la posición lateral, utilizar un haz horizontal con el RI colocado debajo de la rodilla. Colocar un soporte debajo de la rodilla, para evitar cortar tejidos blandos posteriores.
Chasis: 18x24 cm longitudinal.



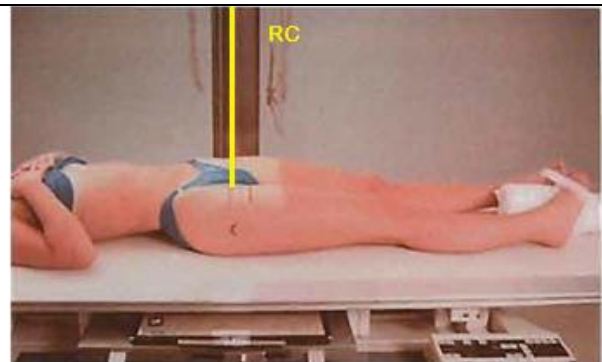
PROYECCIONES TANGENCIALES (AXIAL O EL LINEA DEL HORIZONTE) DE ROTULA

Pcte. en supino, con las rodillas flexionadas 40° en el extremo de la mesa, y sobre un soporte. Es importante que el pcte se encuentre comodo para que los musculos cuadriceps esten relajados.
Colocar un soporte debajo de las rodillas para elevar la region femoral distal y colocarla paralelo a la superficie de la mesa.
Acercar las rodillas y los pies, fijar piernas debajo de las rodillas para prevenir la rotación y permitir que el pcte. se relaje completamente.
Colocar el chasis de canto sobre las piernas, aproxmdt. a 30 cm debajo de las rodillas y perpendicular al haz de los rayos.
RC: en dirección caudal, a 30° de la horizontal con respecto a los femures. Ajustar el anfgulo del RC, si es necesario, para una proyeccion tangencial verdadera de los espacios articulares femororotulianos.
Dirigido a un punto medio entre las rotulas.
Dirigir el Rc a un punto medio entre las rotulas.
DFP: 120 a 180 cm (el auento reduce la magnificación).
Colimar muy cerca a los lados de la rotula..



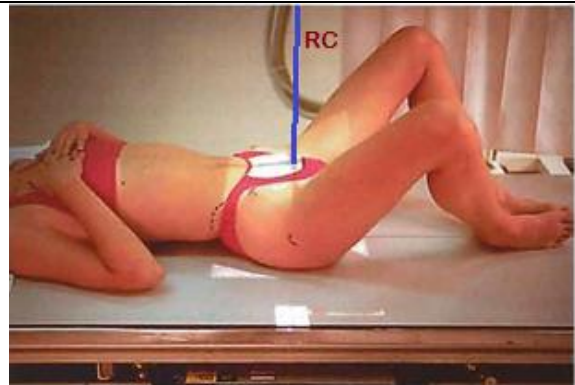
PROYECCION AP DE PELVIS (BILATERAL DE CADERA)

Pcte. en posición supino con los brazos a los lados, o las manos apoyadas sobre el torax; colocar una almohada debajo de la cabeza y un soporte debajo de las rodillas.
Alinear el PMS con línea media de la mesa y el rayo central.
Separar las piernas y los pies, luego rotar hacia adentro de 15° a 20° los ejes longitudinales de los pies y las piernas. Puede ser necesario colocar una bolsa de arena entre los talones y una tela adhesiva para mantener la punta de los pies junatas.
RC: perpendicular al RI dirigido a una distancia media entre el nivel de las EIAS y la sínfisis pubica. Aproxmdt 5 cm del nivel de las EIAS.
Centrar el chasis con el RC.
Distancia fuente placa (DFP): 100 cm.
Contener la respiracion durante la exposición.



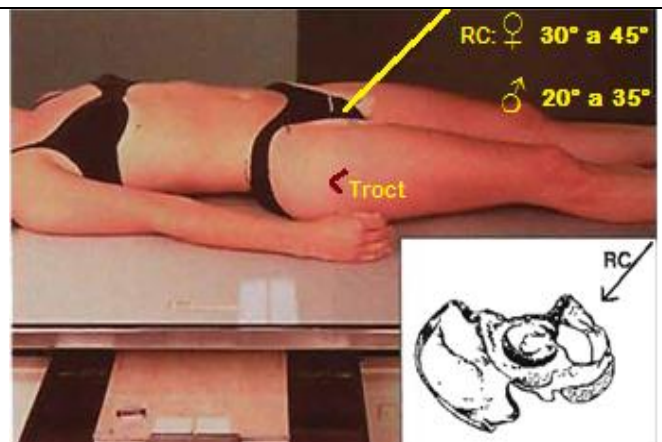
PROYECCION AP BILATERAL "EN PATAS DE RANA": PELVIS

Pcte. en posición supina con las manos sobre el torax; colocar una almohada debajo de la cabeza
Alinear pcte con la línea media de la mesa y PMS.
Flexionar ambas rodillas aprox. 90° como se muestra. Colocar la superficie plantar de los pies juntos y abducir ambos muslos hasta formar un angulo de 40° a 45° con respecto a la vertical.
RC: perpendicular al RI, dirigido a un punto a 7.5 cm por debajo de las EIAS (2.5 cm por encima de la sínfisis del pubis)
DFP: 100 cm.
Chasis: 35x43 cm. Transversal.



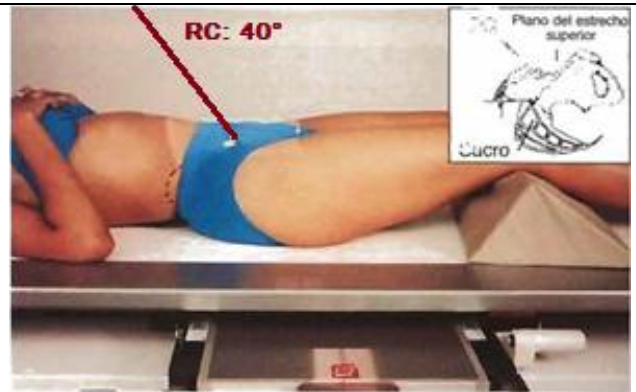
PROYECCION AXIAL AP "DEL ESTRECHO SUPERIOR" HUESOS PELVIANOS ANTERIORES/INFERIORES DE LA PELVIS. Metodo de Taylor

Pcte. en posición supina, colocar una almohada debajo de la cabeza. Si las piernas estan extendidas colocar un soporte debajo de las rodillas para comodidad.
Alinear el PMS con el RC y la línea media de la mesa y el RI.
Verificar que la pelvis no este rotada, centrar el RI con el RC proyectado.
RC: en dirección cefalica de 20° a 35° para los hombres y de 30° a 45° para las mujeres. Dirigido a un punto superior de la sínfisis del pubis o los trocanteres mayores.
DFP: 100 cm.
Colimar hasta la region de interes.
Contener la respiracion en la exposición.
Chasis: 24x30 cm transversal ó 30x35 cm



PROYECCION AXIAL AP DEL ESTRECHO SUPERIOR DE LA PELVIS

Pact. En posición supinna, colocar una almohada debajo de la cabeza. Si las piernas están extendidas colocar un soporte debajo de las rodillas para comodidad.
 Alinear el PMS con el RC y la línea media de la mesa y el chasis.
 Verificar que la pelvis no esté rotada.
 Centrar el chasis con el RC proyectado.
RC: en dirección caudal a 40°, casi perpendicular al plano del estrecho superior de la pelvis.
 Dirigido a un punto medio en el nivel de las EIAS.
 DFP: 100 cm.
 Colimar hacia el área de interés.

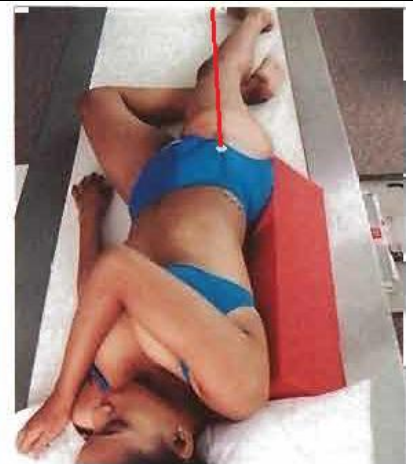

PROYECCION OBLICUA POSTERIOR DE PELVIS Y ACETABULO

Pcte. en supino, colocar almohada debajo de la cabeza y posicionar al pcte. con el lado afectado hacia arriba o hacia abajo, según las estructuras anatómicas por explorar.
 Colocar al pcte. en posición oblicua posterior a 45° con la parte superior de la mesa. Mantener la posición con un soporte cuneiforme de espuma de goma.
 Alinear la cabeza femoral y el acetábulo del lado afectado con la línea media de la mesa y el chasis.
 Centrar el chasis en dirección longitudinal con el RC de la cabeza del femur.
Rayo Central:
 ➤ Si el área por explorar está hacia abajo, dirigir el RC perpendicular y centrado a 5 cm distales y 5 cm mediales con relación a las EIAS mas baja.
 ➤ Si el área por explorar está arriba, dirigir el RC perpendicular y centrarlo a 5 cm distales debajo de la EIAS más elevada.
 DFP: 100 cm.
 Colimar hasta la región de interés.
 Chasis: 24x30 cm longitudinal.



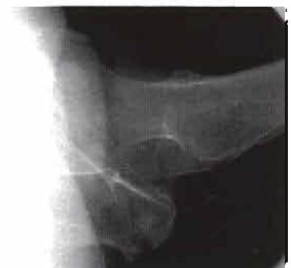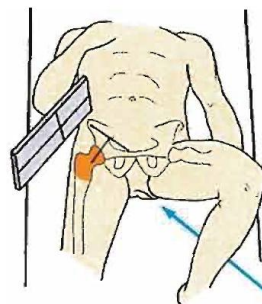
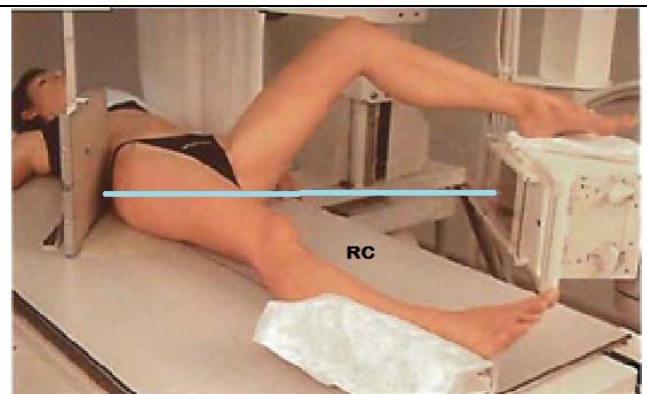
OPD: centrada para el acetábulo derecho (hacia abajo)



OID: centrada para el acetábulo derecho (hacia arriba).

PROYECCION AXIOLATERAL INFEROSUPERIOR DE CADERA Y REGION PROXIMAL DEL FEMUR CON TRAUMATISMO

ADVERTENCIA: no intentar la rotación de la pierna durante el examen de un paciente con traumatismo.
 Es una proyección en pcte. que no pueden mover o rotar la pierna para una proyección lateral en patas de rana.
 Puede realizarse en la camilla o al filo de la cama, si el pcte. no puede movilizarse.
 Flexionar y elevar la pierna no afectada para que el muslo esté vertical y fuera del campo de colimación.
 Colocar el chasis en el pliegue por encima de la cresta iliaca y ubicado para que esté paralelo al cuello femoral y perpendicular al RC. Utilizar bolsas de arena para mantenerlo en esta posición.
 Rotar la pierna afectada hacia adentro de 15° a 20° salvo que este contraindicado, por fractura u otra patología.
RC: perpendicular al cuello femoral y el RI.
 DFP: 100 cm.
 Colimar hasta la cabeza femoral y la región del cuello femoral.
 Chasis: 24x30 cm longitudinal.



PROYECCION AXIAL AP DE ARTICULACION SACROILIACA

Pcte. en posición supino, colocar una almohada debajo de la cabeza. Si las piernas están extendidas, colocar un soporte debajo de las rodillas para comodidad.

Alinear el PMS con el RC y la línea media y el RI.

Centrar el RI con el RC proyectado.

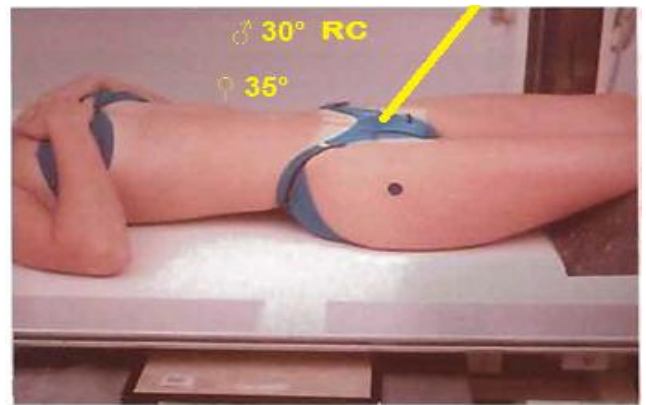
RC: debe estar angulado en dirección cefálica de 30° a 45° (en los hombres generalmente se requiere un ángulo de 30° y en las mujeres un ángulo de 35°, con un incremento de la curvatura lumbosacra).

Dirigir el RC hacia un punto de la línea media situado aproximadamente 5 cm debajo del nivel de la EIAS.

DFP: 100 cm.

Proyección axial PA alternativa: si el pcte. no puede adoptar la posición supina, esta imagen se puede obtener como una proyección PA en posición prona, usando un ángulo caudal de 30° a 35°. El RC estará centrado en L4 o ligeramente por encima de la cresta ilíaca.

Chasis: 24x30 cm. Longitudinal.



PROYECCION AP DE LOS PIES

Colocar protector sobre la región pélvica.

Pcte. sentado o en posición supina, la rodilla debe estar flexionada con la superficie plantar sobre el chasis.

Centrar y alinear el eje longitudinal de los dedos con el RC y el eje longitudinal de la parte del RI por exponer.

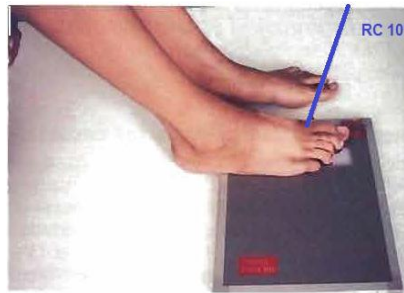
Asegurarse de que las articulaciones MTF de los dedos por explorar estén centrados con el RC.

Rayo central: de 10° a 15° hacia el calcáneo (RC perpendicular a las falanges). Si se coloca una cuña a 15° debajo del pie para alinear en paralelo la región y la película, el RC es perpendicular al RI; centrar el RC con la articulación MTF por explorar.

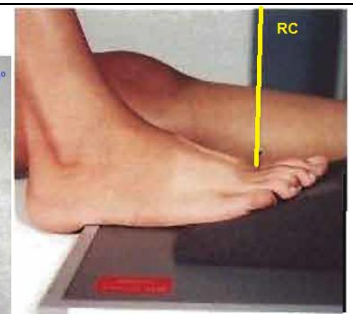
DFP: 100 cm.

Colmar los 4 lados hacia el área de interés.

Deben incluirse todos los dedos por explorar y, como mínimo la mitad distal de los metatarsianos.



Segundo dedo - RC 10° a 15°



Proyección AP del primer dedo, con cuña
RC perpendicular

PROYECCION AP OBLICUA - ROTACION MEDIAL O LATERAL DE LOS DEDOS DE LOS PIES

Colocar protector en región pélvica.

Centrar y alinear el eje longitudinal de los dedos con el RC y el eje longitudinal de la parte del RI por exponer.

Asegurarse de que las articulaciones MTF de 4 los dedos por explorar estén centrados con el RC.

Rotar la pierna y el pie de 30° a 45° en dirección medial para primer, segundo y tercer dedos y, en dirección lateral, para el cuarto y quinto dedos.

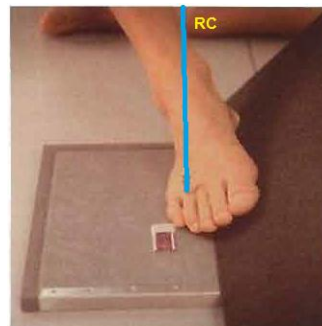
Utilizar soporte radiolúcido con inclinación de 45° debajo de la parte elevada del pie para prevenir el movimiento.

RC: perpendicular al RI, dirigido hacia las articulaciones MTF por explorar.

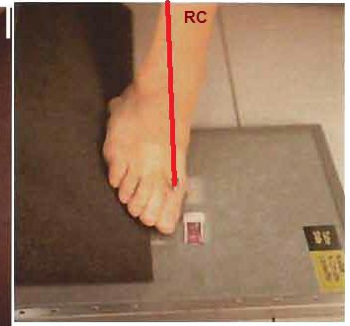
RC: perpendicular al RI, dirigido hacia las articulaciones MTF por explorar.

DFP: 100 cm.

Chasis: 18x24 cm. Transversal.



Rotación lateral - cuarto dedo



Rotación medial - primer dedo

PROYECCION TANGENCIAL DE DEDOS DE LOS PIES - SESAMOIDEOS

Colocar protector de plomo sobre la región pélvica para proteger las gonadas.

Pcte. En pronación; colocar una almohada debajo de la cabeza o una toalla enrollada debajo de la parte distal de la pierna para mayor comodidad del pcte.

Flexionar dorsalmente el pie, para que la superficie plantar forme un ángulo de 15° a 20° con la vertical.

Flexionar dorsalmente el primer dedo y apoyarlo sobre el chasis para mantener la posición.

Eje longitudinal del pie no este rotado; colocar soportes a ambos lados del pie.

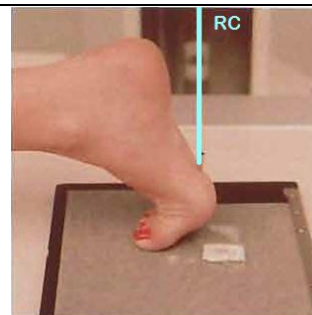
NOTA: por ser una posición incómoda no mantener por mucho tiempo al pcte.

RC: perpendicular al RI, dirigido tangencialmente hacia la parte posterior de la primera articulación MTF según el grado de dorsiflexión del pie, una posición tangencial verdadera puede requerir una ligera angulación del RC.

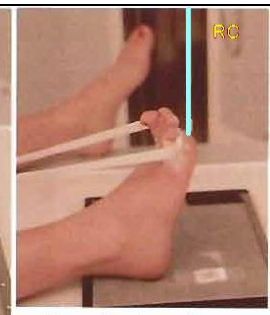Colimar hacia el área de interés.

NOTA: si el pcte. No tolera esta posición realizar una proyección invertida, con una cinta de gasa para que el pcte. Sostenga los dedos.

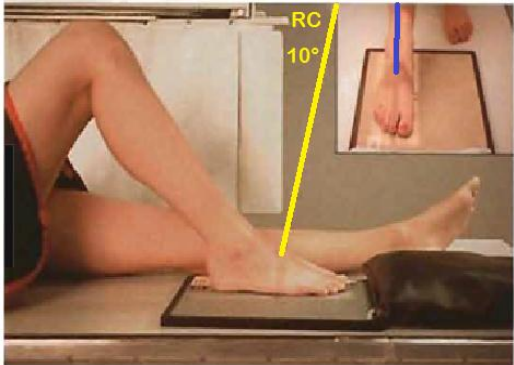
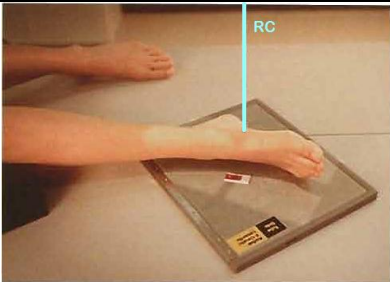
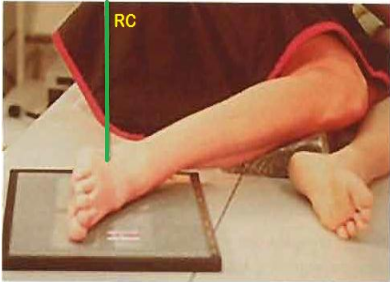


Chasis: 18x24 cm transversal.



Proyección tangencial - posición prona.

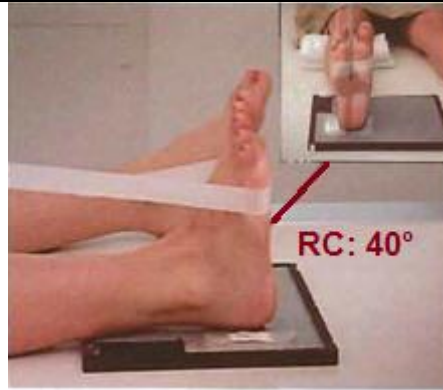


Proyección alternativa
pcte en supino

<p>PROYECCION DE PIE</p> <p>Pcte. en posición supina; colocar almohada debajo de la cabeza; flexionar la rodilla y colocar la superficie plantar del pie afecado, sobre el chasis. Extender el pie, y la planta sobre el chasis firmemente. Centrar y alinear el eje longitudinal del pie con el RC y el eje longitudinal de la parte del RI por exponer.</p> <p>RC: a 10° en dirección posterior (hacia el talón) perpendicular a los metatarsianos.</p> <p>Dirigir el RC a la base del tercer metatarsiano.</p> <p>DFP: 100 cm</p> <p>Colimar hasta el área de interés.</p> <p>NOTA: un arco elevado requiere un ángulo más cercano a 15° y un arco bajo más cercano a 5° para que el RC sea perpendicular a los metatarsianos.</p> <p>En caso de cuerpo extraño el RC debe ser perpendicular al RI sin ninguna angulación.</p> <p>Chasis: 24x30 cm. Orientación Ingitudinal.</p>	
	
<p>PROYECCION LATERAL – MEDIOLATERAL O LATEROMEDIAL DEL PIE</p>	
<p>Ppcte. En decubito lateral, colocar una almohada debajo de la cabeza.</p> <p>Flexionar la rodilla del miembro afectado unos 45°; colocar pierna contralateral detrás del miembro afectado para evitar la sobrerotación de la pierna afectada.</p> <p>Colocar un soporte debajo de la pierna y la rodilla, para que la superficie plantar este perpendicular al RI. No sobrerotar al pie.</p> <p>Alinear el eje longitudinal del pie con el eje longitudinal del RI.</p> <p>Centrar la región media de la base de los metatarsianos con el RC</p> <p>RC: perpendicular al RI, dirigido al segundo cuneiforme, o la base del tercer metatarsiano.</p> <p>DFP: 100 cm</p> <p>Colimar para incluir la articulación del tobillo.</p> <p>Proyección lateromedial alternativa: puede ser mas incomoda o dolorosa para el paciente, pero puede ser mas facil para lograr una posición lateral verdadera.</p> <p>Chasis: 18x24 cm. Para pies pequeños; 24x30 cm para pies mas grandes.</p>	 <p>Proyeccion mediolateral</p>  <p>Proyeccion lateromedial alternativo</p>
<p>PROYECCION AP Y LATERAL CON SOPORTE DEL PESO CORPORAL DEL PIE</p>	
<p>Se obtiene proyecciones laterales de ambos pies con fines comparativos.</p> <p>ANTEROPOSTERIOR</p> <p>Pcte. de pie, y todo el peso del cuerpo distribuido en ambos pies. Los pies deben estar rectos y paralelos entre si.</p> <p>RC: 15° en dirección posterior hacia la parte media entre ambos pies en la base de los metatarsianos.</p> <p>LATERAL:</p> <p>Pcte. en posición vertical erecta, con distribución uniforme del peso corporal.</p> <p>Colocar al pcte. de pie sobre los bloques de madera ubicados en un banquito el soporte del pie acoplado a la mesa. También puede usar una caja de madera especial con una ranura para el chasis.</p> <p>Dirigir el RC en un plano horizontal a la base del tercer metatarsiano.</p> <p>DFP: 100 cm.</p> <p>Colimar hasta los márgenes de los pies.</p> <p>Chasis: 18x24 cm y 24x30 cm</p>	 

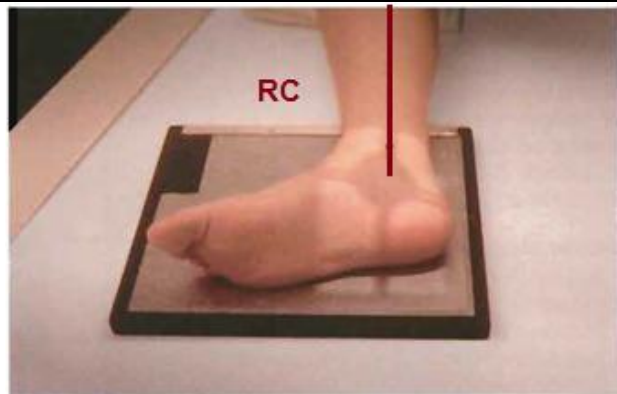
PROYECCIONES PLANTO DORSALES (AXIAL) DE EXTREMIDAD INFERIOR – CALCANEOS

Pcte. En supino o sentado sobre la mesa con las piernas extendidas.
 Centrar y alinear la articulación del tobillo con el RC y la parte del RI por exponer.
 Flexionar dorsalmente el pie para que la superficie plantar esté casi perpendicular al RI.
 Pasar una cinta de gasa por debajo del pie y solicitar al paciente que ejerza una tracción suave, y mantenga la superficie plantar tan perpendicular al RI como sea posible.
RC: dirigido a la base del 3° metatarsiano para salir en un nivel distal al maleolo lateral. 40° en dirección cefálica al eje longitudinal del pie.
 DFP: 100 cm.
 Colimar hasta el área del calcáneo.
 Chasis: 18x24 cm (8x10 puulg), división transversal del RI en mitades.



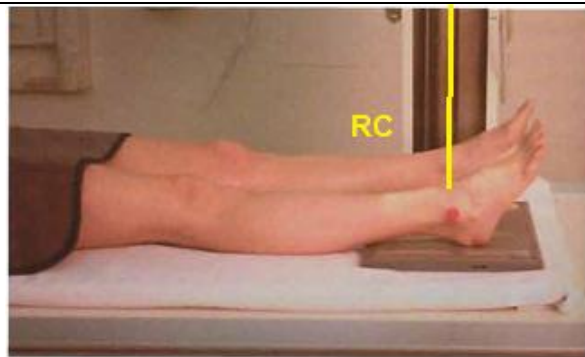
PROYECCION LATERAL-MEDIOLATERAL DE EXTREMIDAD – CALCANEOS

Colocar protector de plomo sobre la región pélvica.
 Pcte. en decubito lateral con el lado afectado abajo. Colocar una almohada debajo de la cabeza. Flexionar unos 45° la rodilla del miembro afectado; colocar la pierna contralateral detrás del miembro afectado.
 Centrar el calcáneo con el RC y la porción no bloqueada del RI con el eje longitudinal del pie paralelo al plano del RI.
 Colocar soporte debajo de la rodilla y la pierna para que la superficie plantar esté perpendicular al RI.
 Colocar el tobillo y el pie en una posición lateral verdadera, que ubica al maleolo lateral 1 cm por detrás del maleolo medial.
 Flexionar dorsalmente el pie para que la superficie plantar forme un ángulo recto con la pierna.
RC: Perpendicular al RI, dirigido a un punto a 2,5 cm por debajo del maleolo medial.
 DFP: 100 cm.
 Chasis: 18x24 cm división transversal del RI en mitades.



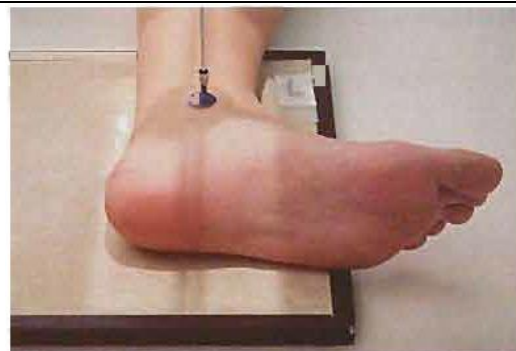PROYECCION AP DE TOBILLO

Pcte. en posición supina; colocar almohada debajo de la cabeza, las piernas deben estar completamente extendidas.
 Centrar y alinear el tobillo con el RC y el eje longitudinal de la parte del RI por exponer.
 No forzar la flexión dorsal del pie y dejar que permanezca en su posición AP verdadera. Confirmar que la pierna no esté rotada. La línea intermaleolar no debe estar paralela al RI.
RC: perpendicular al RI, dirigido a un punto medio entre ambos maleolos.
 DFP: 100 cm
 Colimar hasta incluir la mitad proximal de los metatarsianos y el extremo distal de tibia y perone.
 Chasis: 24x30 cm. División transversal del RI en mitades.

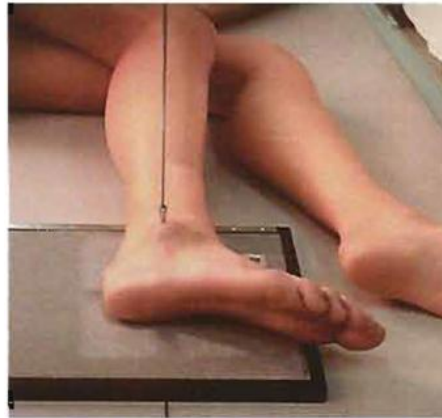


PROYECCION LATERAL – MEDIOLATERAL (O LATEROMEDIAL) DE TOBILLO

Pcte. en decubito lateral, con el lado afectado hacia abajo, colocar una almohada debajo de la cabeza; flexionar la rodilla del miembro afectado unos 45°, ubicar la extremidad contralateral detrás del miembro afectado para evitar la sobrerrotación.
 Centrar y alinear la articulación del tobillo con el RC y el eje longitudinal de la porción del RI por exponer.
 Colocar un soporte debajo de la rodilla para que la pierna y el pie estén en posición lateral verdadera.
 Flexionar dorsalmente el pie de manera que la superficie plantar lo tolere, no forzar.
RC: perpendicular al RI, dirigido al maleolo medial.
 DFP: 100 cm.
 Colimar para incluir extremo distal de tibia y perone, y parte media de metatarsianos.
 Chasis: 24x30 cm. División transversal del RI en mitades.



Proyección mediolateral del tobillo.



Proyección lateromedial alternativa del tobillo.

Cambio de líquido: cada 25 revelados diarios, por espacio de 10 días aprox.

Revelador: frasco A B C, se mezclan según el nivel graduado. El revelador dura menos que el fijador.

Fijador: frasco A B: se mezclan .dura aproximadamente, 1 mes.

Realizar una buena mezcla de los líquidos al momento de preparar.

BIBLIOGRAFIA

1. Kenneth L. Bontrager; 2001. Philadelphia, USA. Posiciones Radiológicas y Correlación Anatómica.
5° edic. Edt. Médica Panamericana S.A.
2. Richard L. Drake; Wayne Vogl; y col. 2005. España. Gray Anatomía para estudiantes.
5° edc. Edit. ELSEVIER.