TÍTULO: ATROFIA HEMIFACIAL PROGRESIVA (SINDROME DE PARRY-ROMBERG). A PROPÓSITO DE UN CASO.

AUTORES: Dr Robin Oliveros Asencio .

. Especialista de 1er grado en Cirugía Máxilo Facial. Hospital General Docente "Octavio de la Concepción y de la Pedraja". Baracoa.

Dra MELGAR C. RODRÍGUEZ RIVAS

Estomatólogo General Básico.Policlínico Principal de urgencia "FERMIN VALDÉZ DOMÍNGUEZ". Baracoa.

RESUMEN

La Atrofia Hemifacial Progresiva (Síndrome de Parry-Romberg), es una patología caracterizada por una atrofia de la piel, la grasa, el tejido muscular y en ocasiones el tejido óseo en la hemicara comprometida. Es rara, y los casos descritos aparecen antes de la segunda década de la vida. Tiene carácter progresivo e irreversible. Se presenta el caso de un paciente masculino, de 76 años de edad, en el cual apareció la enfermedad luego de la exéresis traumática de un tercer molar superior retenido (28). En el transcurso de la evolución de la enfermedad, el paciente, no refirió sintomatología que lo obligara a solicitar tratamiento facultativo.

PALABRAS CLAVES: ATROFIA HEMIFACIAL PROGRESIVA.

SINDROME DE PARRY-ROMBERG.

INTRODUCCIÓN

El Síndrome de Parry-Romberg (SPR) fue descrito por el médico inglés Caleb Parry, sobre 1815 y desarrollado posteriormente por Moritz Romberg en1846 (1). También conocido como Atrofia Hemifacial Progresiva, caracterizado por una atrofia lenta y progresiva, generalmente unilateral, de los tejidos faciales (2)(3).

La causa de esta afección es desconocida. Ha sido propuesto, como causa primaria, un trastorno en el metabolismo de la grasa (4), así también su patogénesis se ha asociado con fenómenos de autoinmunidad, trauma, infecciones virales, alteraciones endocrinometabólicas y factor hereditario (5)(6)(7).

Es una enfermedad rara, el número de casos es de 1 cada 700 000 (1), siendo más afectado el sexo femenino (8)(9)(10).

El diagnóstico está basado en las manifestaciones clínicas de la enfermedad (11), si el paciente presenta solo asimetría facial; Tomografía Axial Computarizada, Resonancia Magnética Nuclear, Punción Lumbar y Estudios Inmunològicos serán realizados ante síntomas neurológicos (12)(13).

El SPR es una condiciòn autolimitada, para la cual no se ha encontrado cura. Se evalúa en equipos multidisciplinarios (14). El tratamiento de elección es la correcion quirúrgica de la atrofia cuando ya no progresa la enfermedad, debido a la gran afectación estética, física y psíquica que provoca en el paciente (15)(16)(17).

El objetivo de este trabajo es, a través de la presentación de un paciente con Síndrome de Parry-Romberg en nuestra localidad, aportar un nuevo caso a la literatura y reducido universo, reportados de esta afección, así como dar a conocer una posible relación etiológica de esta entidad con los procederes quirúrgicos estomatológicos.

PRESENTACIÓN DE CASO

Paciente masculino, de 76 años, tez amarilla, que es captado en actividad de terreno por estomatólogo del área de Cayo Guìn (rural), municipio Baracoa, el cual no presentó sintomatología que lo obligase a buscar ayuda facultativa. Refiere que hace aproximadamente 45 años, se realizó extracción traumática del 28 retenido, teniendo hemorragia alveolar a las pocas horas después del proceder, que obligó a su internamieto en el Hospital de la localidad, donde fue

tratado y dado de alta a los dos días siguientes. Notó la aparición de asimetría facial, a predominio de la hemicara izquierda, la cual se manifestó tres semanas después de la intervención y evolucionó lenta y progresivamente durante un período de más menos 8 1/2 años, hasta que la enfermedad se detuvo, sin otras manifestaciones acompañantes o dolorosas. Es un paciente con estado de salud aparente en aquel entonces, hoy sufre de HTA, para lo cual no lleva tratamiento regular. Sin antecedentes de familiares que hayan padecido igual afección. Padres fallecidos de causa desconocida. No fuma ni ingiere bebidas alcohólicas.

EXAMEN FÍSICO FACIAL (Fig. 1).

Asimetría facial a expensa de hemicara izquierda, caracterizada por atrofia marcada de las regiones temporal, maseterina y geniana media y baja, con pérdida del contorno de la mejilla. Piel de apariencia normal, unida al hueso subyacente (mandibular y temporal) , donde no se palpa contractura muscular al ocluir fuertemente el paciente. Desviación ligera de la comisura labial hacia el lado afectado, así como del ala nasal, izquierdas.

Fig. 1 Atrofia Hemifacial Progresiva a predominio de hemicara izquierda. Vista Frontal.

Fig. 2 Atrofia Hemifacial Progresiva a predominio de hemicara izquierda. Vista Lateral.

EXAMEN FÍSICO INTRAORAL

Edente parcial, con presencia de dientes remanentes en mal estado, con pérdida de la oclusión dentaria en el sector posterior. No otras alteraciones significativas.

EXÁMENES COMPLEMENTARIOS (FIG. 3, 4 Y 5)

Hematológico que no arrojaron alteraciones de importancia, Tomografìa Axial Computarizada
(TAC) que mostró manifestaciones degenerativas propias de la edad y Rayos X Anteroposterior (Rx AP) de mandíbula que reveló alteraciones óseas en relación con la patología referida.

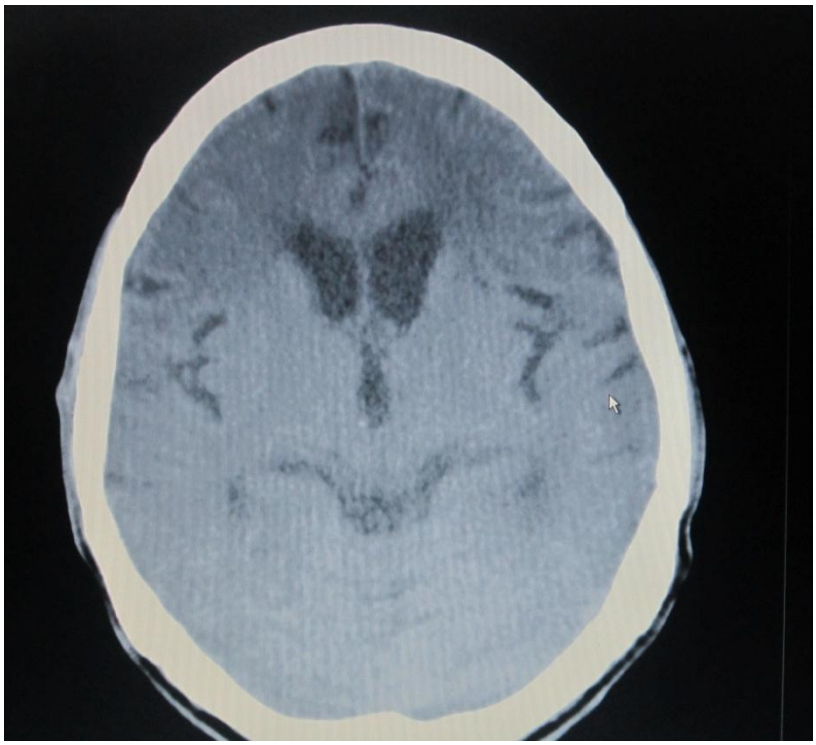

Fig. 3 TAC de cráneo con signos de atrofia cortical y subcortical y ventriculomegalia compensatoria. Fosa posterior normal.

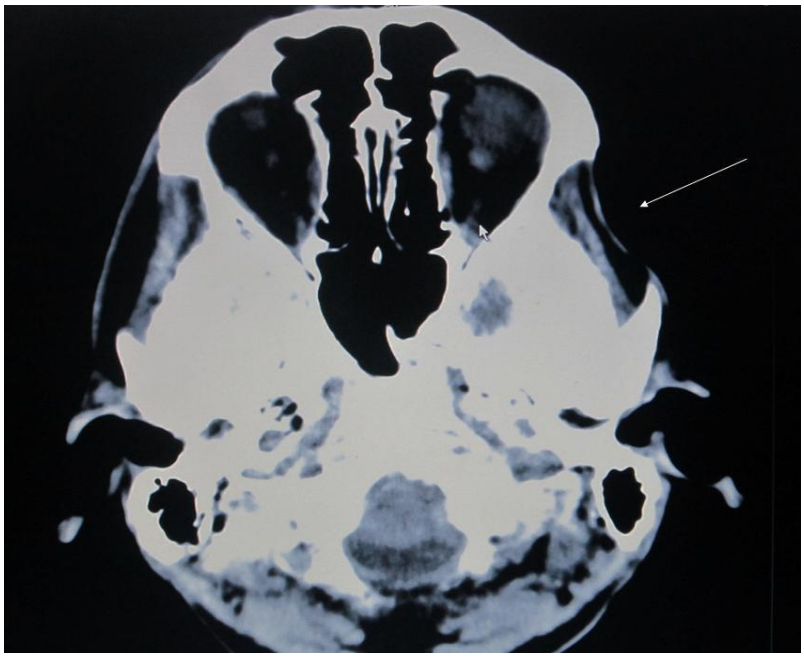

Fig. 4 TAC de cráneo. Atrofia del tejido celular subcutáneo y muscular de la región temporal izquierda, sin lesión ósea.

Fig. 5 Rx AP de Mandíbula. Asimetría mandibular a expensa del hemicuerpo izquierdo, con hipoplasia del mismo y reducción de la altura de la rama.

DISCUSIÓN:

PR es una rara enfermedad caracterizada por atrofia de la piel, grasa, tejido conectivo, músculo, y en ocasiones hueso, en un lado de la cara, también conocida como Atrofia Hemifacial Progresiva (18).

Esta enfermedad se presenta entre la primera y segunda década de la vida, se han descrito casos hacia los 40 años de edad, por lo general progresa lentamente durante muchos años y se estabiliza posteriormente (19)(20), sin mostrar mejoramiento espontáneo (11). El caso reportado se manifestó a la edad de 31 años y evolucionó en más menos 8 ½ años, período en que se detuvo sin regresión de la asimetría causada.

La etilogía de la misma se considera desconocida, pero se ha especulado su posible relación con factores como disturbios del metabolismo de la grasa, autoinmunidad, trauma, infecciones virales, trastornos endocrinometabólicos y

hereditarios (4)(5)(6)(7). En nuestra presentación proponemos un nuevo vínculo de la misma, con el estímulo traumático que pudo haber causado la extracción dentaria, pues el paciente refirió la pérdida del tercer molar, y coincidentemente unas semanas más tarde, notó la atrofia de los tejidos faciales, factor que no se menciona en las literaturas cosultadas.

Puede presentar muchas manifestaciones clínicas, pero la aparición y severidad de estos síntomas varía individualmente (21). Los pacientes van desde los que tienen una asimetría imperceptible a desfiguración aguda (1). Pacientes quienes manifiestan atrofia en edades tempranas presentan mayor repercusión (22). Se describe la asimetría facial como signo principal, que puede involucrar al tejido óseo, cambios en la piel con presencia de hipo o hiperpigmentación, esclerodermia en golpe de sable, anormalidades cerebrales visibles en RM con manifestaciones neurológicas de migrañas, epilepsias, convulsiones, etc, anormalidades oculares, dolores faciales, desviación de la nariz, manifestaciones bucales y dentarias, así como toma del hemicuerpo del mismo lado (1). Del paciente obtuvimos las características clínicas descritas en el examen físico, refiriendo además en el interrogatorio, ausencia de todo tipo de sintomatología en el transcurso de la efermedad, así como la no aparición de otras complicaciones, evolución que se considera esté relacionada directamente con el buen estado de salud aparente del mismo y la edad (31 años) en que ocurrió el accidente.

TRATAMIENTO:

Hoy en día, los pacientes afectados, son atendidos en Equipos Multidiscilplinarios, compuestos por Cirujanos Plásticos, Internistas, Cirujanos Dentales, Psicólogos, etc. La cirugía cosmética con injertos de grasa autógena, inyecciones de silicona o colágeno e implantes inorgànicos constituyen alternativas para corregir las deformidades (23)(24). No existe un algoritmo de tratamiento estandar, se ha propuesto uso de esteroides tòpicos, vitamina D3 tópica, methotrexate (25)(26)(27)(28). Esteroides orales se han empleado, así como antimaláricos (29)(30). El paciente acudiò a nuestra cosulta alrededor de

45 años después de instalada la enfermedad, a la edad de 76 años, motivado por el interés de la Estomatóloga de su área de salud. No fue sometido a tratamiento alguno.

CONCLUSIONES:

Se presenta el caso de un paciente portador de una condición degenerativa, conocida como SPR, que constituye una rara entidad en nuestra especialidad, descrita hace más de un siglo, cuya etiología y patogenia, aún no se han podido dilucidar. Que presenta un cuadro clínico muy variable y no existe tratamiento eficaz capaz de detener la misma y evitar la marcada deformidad que produce. Una vez que se estabiliza, la cirugía correctora constituye el tratamiento de elecciòn .

REFERENCIAS BIBLIOGRÀFICAS

1- Castillo Cruz V, Otero Silicio E: Hallazgos de resonancia magnética nuclear en el

síndrome de Parry-Romberg: reporte de un caso y revisión de la literatura.

Arch.Inst

Nac.Neurol. Neuroc 1993; 8(2): 85-7.

2. Jurkiewicz MJ, Nahai F. The use of free revascularized grafts in the amelioration of hemifacial atrophy. Plast Reconstr Surg 1985;76:44-55.

3. Lakhani PK, David TJ. Progressive hemifacial atrophy with scleroderma and ipsilateral limb wasting (Parry Romberg Syndrome). J R Soc Med 1984;77:138-9.

4. Finesilver B, Rosow HN (1938) Total hemiatrophy. J Am Med Assoc 110(5):366–368

5. Mazzeo N, Fisher JG, Mayer MH, Mathieu GP, Mcade FGG (1995) Progressive hemifacial atrophy (Parry–Romberg syndrome). Oral Surg Oral Med Oral Pathol Oral Radiol Endod 79:30–35

6. da Pinheiro- Silva TP, da Camarinha-Silva C, da Limeira-Silveira CS, Ereno-Botelho PC, Rodrigues-Pinheiro MG, Viana-Pinheiro JJ (2006) Progressive hemifacial atrophy— case report. Med Oral Patol Oral Cir Bucal 11(2):E112–E114

7. Zafarulla MY (1985) Progressive hemifacial atrophy: a case report. Br J Ophthalmol 69(7):545–547

8. Tollefson MM, Witman PM. En coup de sabre morphea and Parry-Romberg syndrome: a

retrospective review of 54 patients. J Am Acad Dermatol 2007;56:257Y263

9. Miller MT, Sloane H, Goldberg MF, et al. Progressive hemifacial atrophy (Parry-Romberg disease). J Pediatr Ophthalmol Strabismus 1987;24:27Y36

10. Peterson LS, Nelson AM, Su WP, et al. The epidemiology of morphea (localized scleroderma) in Olmsted County 1960Y1993. J Rheumatol 1997;24:73Y80

11. Stone J. Parry-Romberg syndrome. *Practical Neurology.* 2006; 6: 185-188

12. Aher SW, Berg BO (1982) Progressive hemifacial atrophy: report of 3 cases, including one observed over 43 years, and CT findings. Arch Neurol 39(1):44–46

13. Fry JA, Alvarellos A, Fink CW, Blaw ME, Roach ES (1992) Intracranial findings in progressive facial hemiatrophy. J Rheumatol 19(6):956–958

14. de la Fuente A, Jimenez A. Latissimus dorsi free flap for restauration of facial contour defects. Ann Plast Surg 1989;22:1-8.

15. Wang, X..C.; Qiao, Q.; Lui, Z.F.; Feng, R.; Zhang, H.L.; Yan, Y.J.; Wang, Y.et al: Microsurgical tissue transfer for the reconstruction of hemifacial atrophy (Parry-Romberg syndrome). Zhonghua Zheng Xing Wai Ke Za Zhi 2006; 22: 433-435.

16. Asai, S.; Kamei, Y.; Nishibori, K.; Katoh, T.; Torii, S.: Reconstruction of Romberg disease defects by omental flap. Ann Plast Surg 2006; 57: 154-158.

17. Yano, H.; Tanaka, K.; Murakami, R.; Kaji, S.; Hirano, A.: Microsurgical dermal-fat retransfer for progressive hemifacial atrophy. J Reconstr Microsurg 2005; 21: 15-19.

18. Gulati S, Jain V, Garg G. Parry Romberg syndrome. *Indian J Pediatr.* 2006; 73 (5): 448-449.

19. Mazzeo N, Fisher JG, Mayer MH, Mathieu GP, Mcade FGG. Progressive hemifacial atrophy (Parry Romberg Syndrome). Oral Surg Oral Med Oral Pathol Oral Radiol Endod 1995;79:30-5.

20. Moore MH, Wong KS, Proudman TW, David DJ. Progressive hemifacial atrophy (Romberg´s Disease): skeletal involvement and treatment. Br J Plast Surg 1993; 46: 39-44.

21. Duymaz A, Karabekmez FE, Keskin M, et al. Parry-Romberg syndrome: facial atrophy and its

relationship with other regions of the body. Ann Plast Surg 2009;63:457Y46

22. Neville BW, Damm DD, Allen CN, Bouquout JE, eds. Patologia oral e Maxilofacial. Rio de Janeiro: Guanabara Koogan; 1998. p. 35.

23. De la Fuente A, Jimenez A (1989) Latissimus dorsi free flap for restoration of facial contour defects. Ann Plast Surg 22(1):1–8

24. da Pinheiro- Silva TP, da Camarinha-Silva C, da Limeira-Silveira CS, Ereno-Botelho PC, Rodrigues-Pinheiro MG, Viana-Pinheiro JJ (2006) Progressive hemifacial atrophy— case report. Med Oral Patol Oral Cir Bucal 11(2):E112–E114

25. Kreuter A, Altmeyer P, Gambichler T. Treatment of localized scleroderma depends on the clinical subtype. *Br J Dermatol.* 2007; 156 (6): 1363-1365.

26. Kreuter A, Hyun J, Skrygan M, Sommer A,Bastian A, Altmeyer P, Gambichler T. Ultraviolet A1-induced downregulation of human beta-defensins and interleukin-6 and interleukin-8 correlates with clinical improvement in localized scleroderma. *Br J Dermatol.* 2006; 155 (3): 600-607.

27. Weibel L, Sampaio MC, Visentin MT, Howell KJ, Woo P, Harper JI. Evaluation of methotrexate and corticosteroids for the treatment of localized scleroderma (morphoea) in children. *Br J Dermatol.* 2006; 155 (5): 1013-1020.

28. Ozdemir M, Engin B, Toy H, Mevlitoglu I. Treatment of plaque- type localized scleroderma with retinoic acid and ultraviolet A plus the photosensitizer psoralen: a case series. *J Am Acad Dermatol.* 2008; 22 (4): 519-521.

29. Tollefson MM, Witman PM. En coup de sabre morphea and Parry-Romberg syndrome: a retrospective review of 54 patients. *J Am Acad Dermatol.* 2007; 56 (2): 257-263.

30. Zulian F, Vallongo C, Woo P, Russo R, Ruperto N, Harper J, et al. Localized scleroderma in childhood is not just a skin disease. *Arthritis Rheum.* 2005; 52: 2873-2881.