Bienvenidos

Bienvenidos

Bienvenidos

Bienvenidos

Bienvenidos

Alba Pradilla

REPUBLICA BOLIVARIANA DE VENEZUELA
GOBIERNO BOLIVARIANO DE ARAGUA
CORPORACIÓN DE SALUD DEL ESTADO ARAGUA
HOSPITAL LCDO. JOSE MARIA BENITEZ
DEPARTAMENTO DE DOCENCIA E INVESTIGACION EN ENFERMERIA

Onfaloclisis

Lcda. Alba Yolima Pradilla
Enfermera especialista en medicina critica pediátrica

Onfaloclisis

- La primera reseña de la cateterización umbilical la encontramos a finales de los años 40, Diamond LK, médico e investigador clínico del Boston Children's Hospital, utilizó el acceso venoso central de los vasos umbilicales para realizar transfusiones en los casos de anemia e ictericia grave.
- Kitterman et al en 1970 ya refería la utilización de catéteres umbilicales como una práctica usual en neonatología.
- Actualmente si bien es una técnica habitual en las unidades neonatales se ha limitado su tiempo de permanencia, para disminuir las complicaciones y se han sustituido por el uso de catéteres centrales de inserción periférica.

Onfaloclisis

- El cordón umbilical es un conducto gelatinoso que contiene, habitualmente, una sola vena grande y laxa, localizada en el centro o cefálicamente (a las 12h) con respecto a las arterias umbilicales.
- La vena umbilical se conoce por ser un vaso con paredes finas, a diferencia de las arterias que van emparedadas y son de paredes más gruesas.

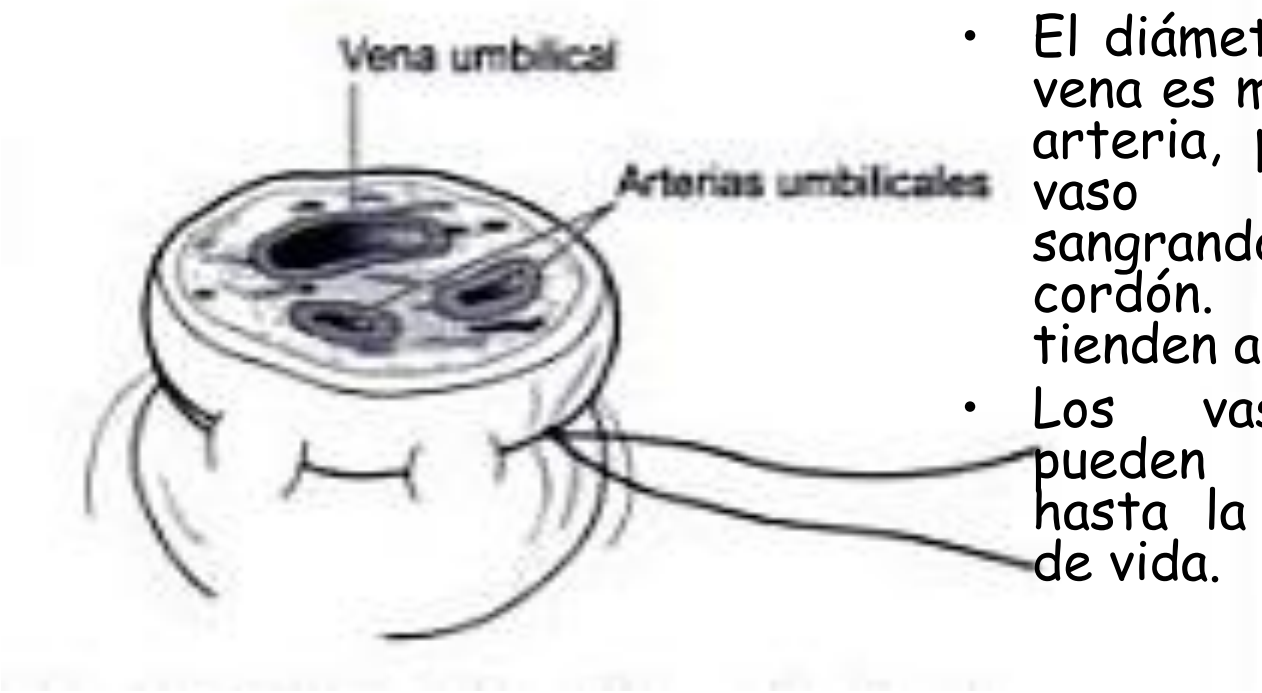

- El diámetro interior de la vena es mayor que el de la arteria, por lo que es el vaso que continúa sangrando al seccionar el cordón. Las arterias tienden a colapsarse.
- Los vasos umbilicales pueden cateterizarse hasta la primera semana de vida.

Onfaloclisis

- Los vasos umbilicales son la vía de elección para el neonato críticamente enfermo. La canalización de los catéteres umbilicales es realizada por el médico.
- El cateterismo de la arteria umbilical está indicado cuando se requieren determinaciones frecuentes de los gases en sangre arterial, este procedimiento también se utiliza para la monitorización continua de la presión arterial y para realizar exanguinotransfusión.

Onfaloclisis

- El cateterismo de la vena umbilical está indicado para la monitorización de la presión venosa central, acceso inmediato para líquidos intravenosos y fármacos de emergencia, exanguinotransfusión, acceso venoso de largo plazo en recién nacidos de peso extremadamente bajo y en espera de la canalización por enfermería de un catéter venoso epicutáneo.
- **La enfermera tiene que conocer la técnica de la canalización de los vasos umbilicales, el material necesario y proporcionar los cuidados necesarios para un buen mantenimiento.**

Onfaloclisis

INDICACIONES:

- Acceso inmediato para la infusión de líquidos intravenosos y medicación en la reanimación del RN.
- Monitorización de la presión venosa central (PVC).
- Acceso venoso central de largo plazo en recién nacidos de peso extremadamente bajo y hasta la instauración de un catéter epicutáneo.
- Exanguinotransfusión.

Onfaloclisis

INDICACIONES:

- El cateterismo de la arteria umbilical está indicado en los casos de:
- Extracciones frecuentes de gasometría arterial, evitando así el dolor y estrés que suponen las punciones arteriales repetidas.
- Monitorización de la presión arterial invasiva.

Onfaloclisis

OBJETIVO:

Obtener acceso vascular central rápido a través de los vasos umbilicales y minimizar las complicaciones con una buena vigilancia y cuidados.

Onfaloclisis

EQUIPO Y MATERIAL:

- Equipo: Un neonatólogo, una enfermera y una auxiliar de enfermería.
- Material para mantener la asepsia: Gorro, mascarilla, bata estéril, guantes estériles, gasas estériles. Antiséptico: clorhexidina.
- Material quirúrgico:
    - 1 Pinza Iris
    - 2 Pinzas de Adson sin dientes
    - 2 Mosquitos curvos
    - 1 Porta-aguja 1 mango de bisturí
    - 1 Tijera
    - 1 Bisturí
    - Seda 0, 2/0 o 3/0 con aguja curva y triangular para fijar.

Onfaloclisis

MATERIAL:

- Catéter arterial: 2,5F para neonatos que pesan menos de 1200grs y 3,5 para neonatos que pesan más de 1200grs.
- Catéter umbilical venoso: 5F para neonatos que pesan menos de 3500grs y 8F para neonatos que pesan más de 3500grs. De una luz, dos o tres luces. Radiopacos.
- Adhesivo.
- Jeringuillas de 5cc.
- Solución salina fisiológica y dilución de heparina (100cc de suero fisiológico más 0,1cc de heparina 1%).
- Mesa auxiliar.
- Cepillo quirúrgico.

Onfaloclisis

DESCRIPCIÓN DE LA TÉCNICA:

- Preparación y valoración del neonato. Colocaremos al neonato en la cuna térmica o en la incubadora evitando la hipotermia, **en la incubadora se manipulará por las ventanillas**.
- Posición en decúbito supino y monitorizaremos la frecuencia cardiaca para observar arritmias y la saturación de O2 para mantener una correcta oxigenación.

Onfaloclisis

- Se utilizará una técnica aséptica. El neonatólogo se colocará gorro y mascarilla, realizará un lavado de manos quirúrgico y se colocará una bata estéril.
- Se dispondrá en una mesa auxiliar el material ya descrito. Se tendrán preparadas las soluciones a prefundir.

Para el catéter arterial se utilizará suero con dilución de heparina.

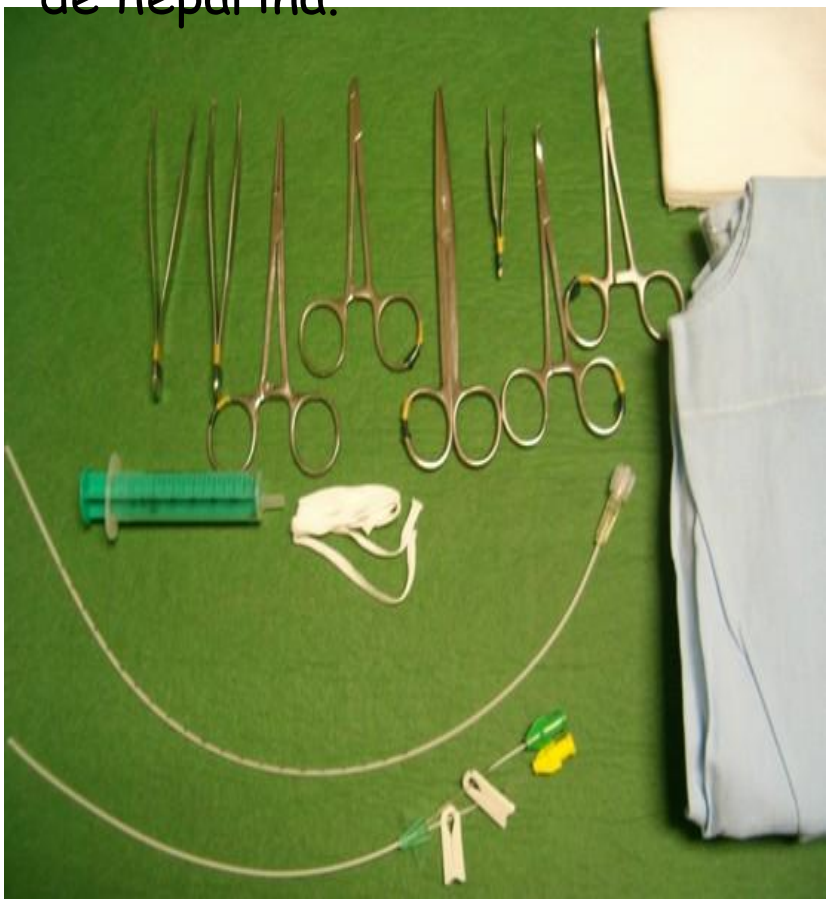

Alba Pradilla

Onfaloclisis

DESCRIPCIÓN DE LA TÉCNICA:

- Medir la distancia hombro-ombligo. Existen unas tablas (1 y 2) que nos darán la longitud de los catéteres arteriales y venosos, ésta dependerá de la distancia del hombro al ombligo. Es útil sumar la longitud del muñón umbilical a la longitud del catéter.

Distancia del hombro al ombligo

Alba Pradilla

Onfaloclisis

Longitud de los catéteres arteriales y venosos

Tabla 1

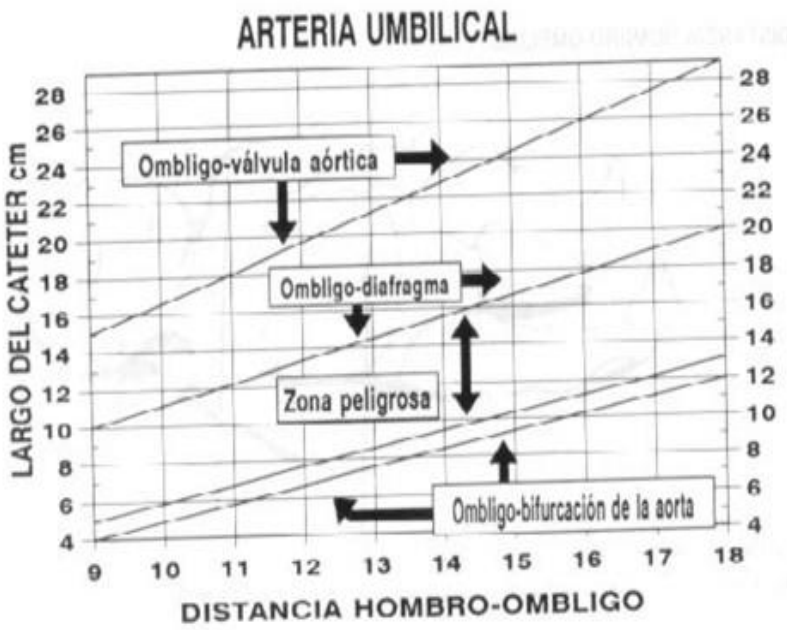

Tabla 2

Alba Pradilla

Onfaloclisis

- Se identifica el cordón umbilical, la pinza debe de estar al menos a unos 4 centímetros de la base del cordón umbilical, posterior.
- Colocar el campo estéril alrededor del ombligo, dejando expuestos los pies y la cabeza.
- Hacer la asepsia con una solución antiséptica.

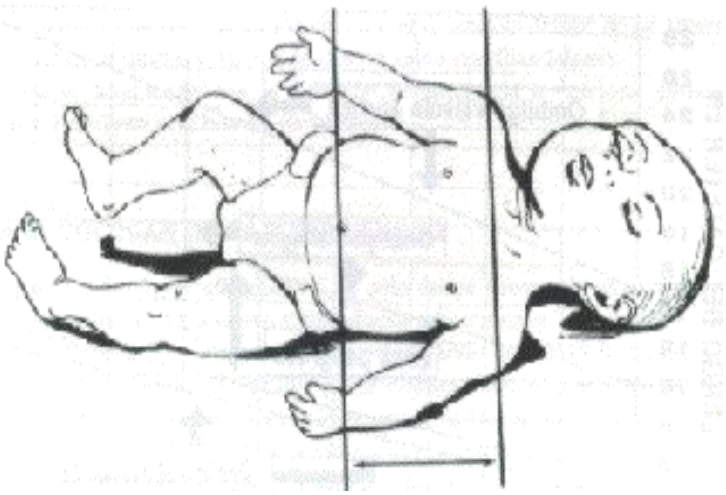

Onfaloclisis

- Atar un fragmento de seda gruesa para que no pueda seccionar el cordón umbilical alrededor de la base del cordón, lo bastante ajustada como para minimizar la pérdida de sangre pero lo suficientemente floja como para poder introducir con facilidad el catéter a través del vaso.

Onfaloclisis

- Se levanta el cordón umbilical verticalmente apretando un poco la ligadura de la base.
- Mantener el cordón umbilical erecto y estable, se puede utilizar el mosquito curvo o la pinza de Adson.

Onfaloclisis

- Con la hoja del bisturí, se secciona transversalmente el cordón umbilical.
- Cortar el exceso de cordón umbilical con tijeras o bisturí, dejar un muñón de 1cm. Por lo general el bisturí permite un corte más limpio, de modo que resulta más fácil visualizar los vasos.

Onfaloclisis

- Se identifican los vasos, generalmente debe de haber **dos arterias y una vena**, se distingue por el tamaño, las arterias son más pequeñas y con las paredes ligeramente más gruesas.
- Se expone bien el muñón umbilical a la persona que va a identificar los vasos y canalizarlos.

Esta exposición se suele hacer con un par de mosquitos manteniendo un poco a tensión la zona a tratar, cogiendo los mosquitos a la gelatina del muñón.

Onfaloclisis

- Una vez identificados, se pasa a dilatar la arteria elegida para la canalización, se mete una pala de la pinza de Adson sin diente en la luz de la arteria
- Se introduce un poco la pala de la pinza de Adson sin dientes
- Se introducen las dos ramas de la pinza de Adson sin dientes abriendo un poco las dos ramas de la pinza.

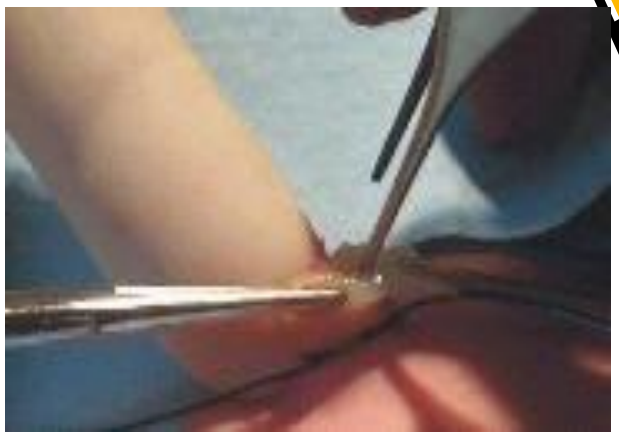

Onfaloclisis

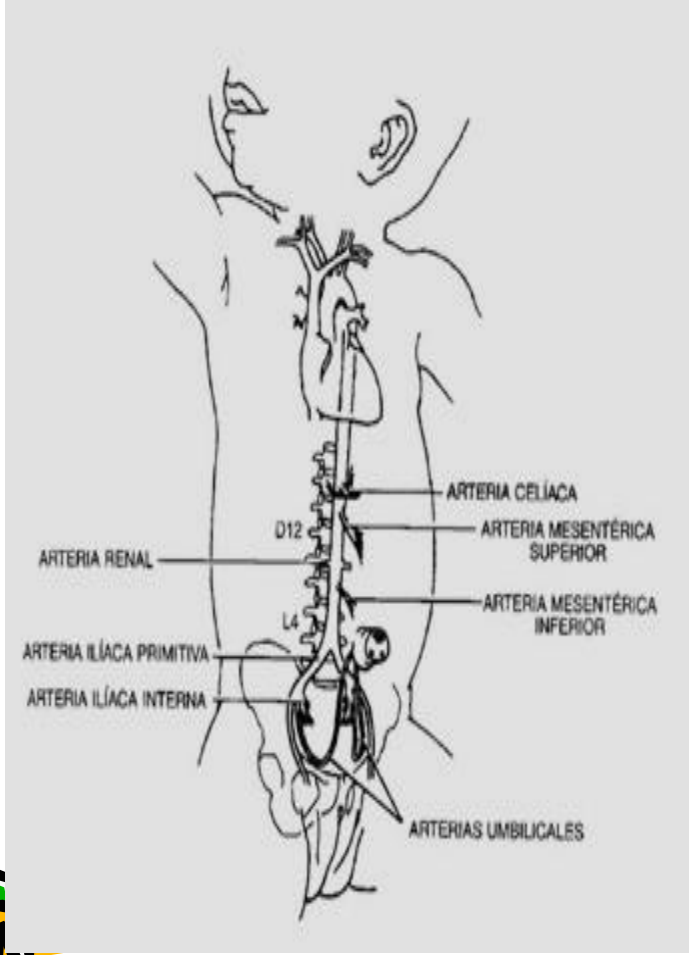

Una vez que la arteria/vena esté lo suficientemente dilatada, introducir el catéter hasta la longitud apropiada. El catéter arterial se coloca de dos maneras. En el llamado "cateterismo bajo" la punta del catéter se localiza por debajo del nivel de L3 o L4. En el "cateterismo alto" la punta se localiza por arriba del diafragma en el nivel de D6 a D9.

Alba Pradilla

Onfaloclisis

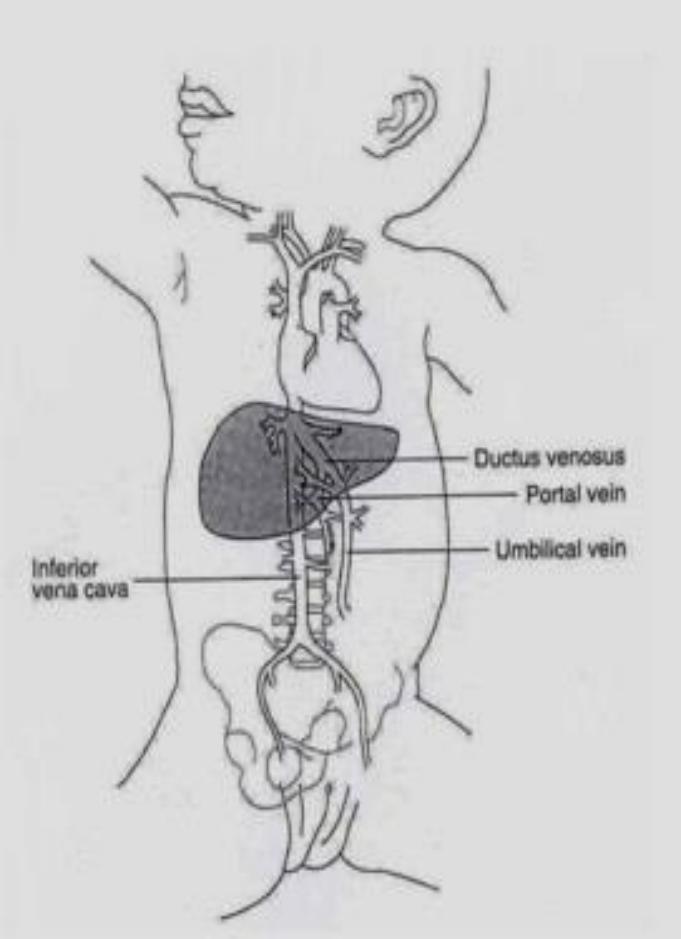

La posición correcta para el catéter venoso es con la punta del catéter a 0,5-1cm por arriba del diafragma. La posición suele ser determinada por cada centro hospitalario. La posición alta se asocia con hipertensión y un mayor riesgo de hemorragia intraventricular. La posición baja ha sido asociada con más episodios de vaso espasmo de las extremidades inferiores.

Alba Pradilla

Onfaloclisis

- Se agarra el catéter, en cuestión y se introduce por la arteria, y se introduce, los centímetros adecuados.
- En ocasiones puede hacer un poco de resistencia, se mantiene una ligera presión hasta que venza esa resistencia y pase a la cavidad abdominal
- Cuando no pasa, se afloja un poco la seda de la base y se mueve en bloque el cordón hasta que pase el catéter

Onfaloclisis

- Se comprueba la permeabilidad del vaso extrayendo un poco de sangre

- Se extrae las sangre adecuada para hacer determinaciones analíticas y gases arteriales.

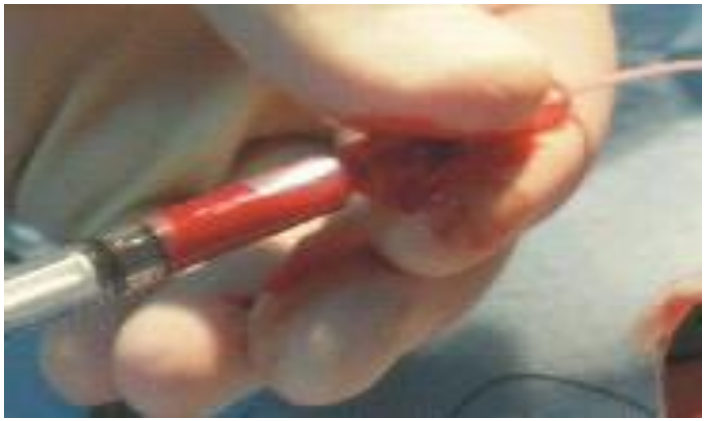

Onfaloclisis

- Una vez introducidos se fijan los catéteres.
- Registrar el procedimiento en la historia clínica, calibre del catéter, centímetros introducidos y fecha.

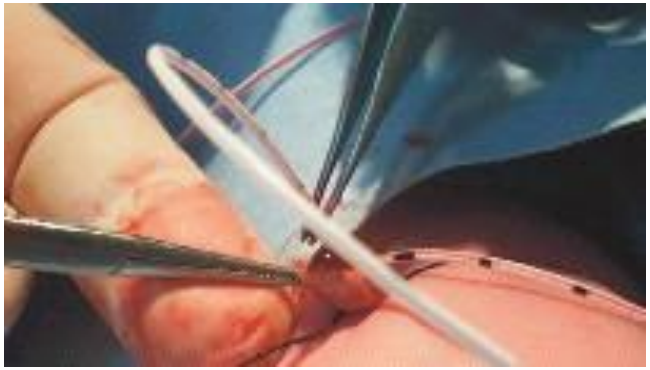

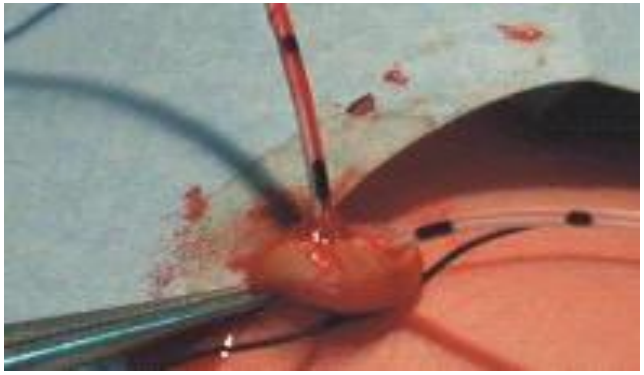

Pradilla

Onfaloclisis

- Fijación

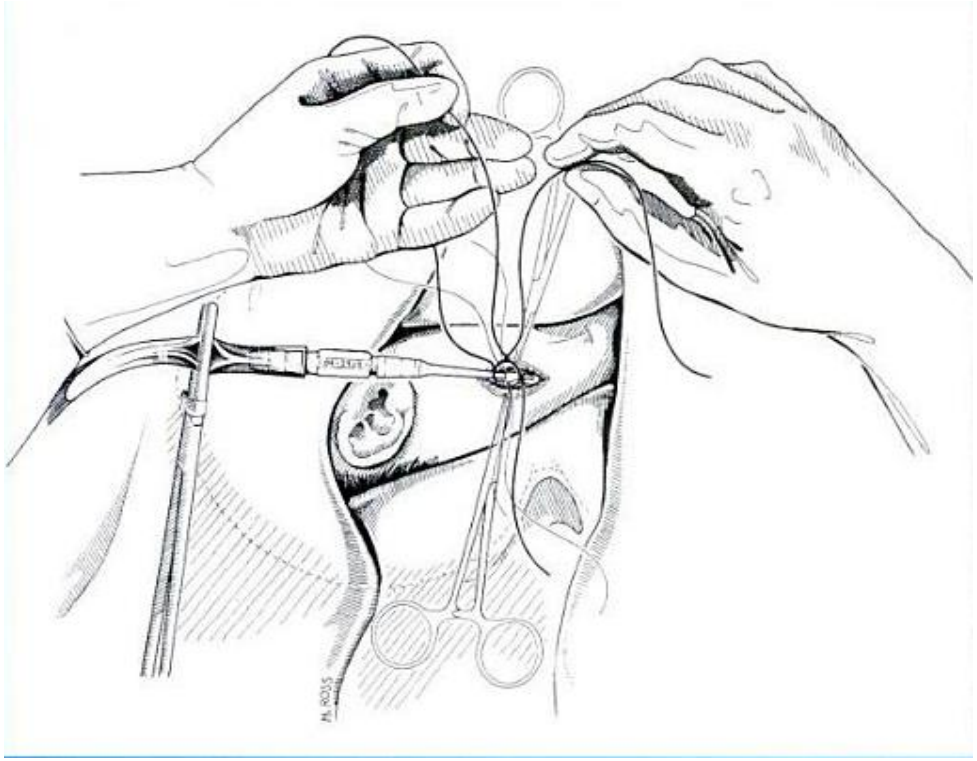

Onfaloclisis

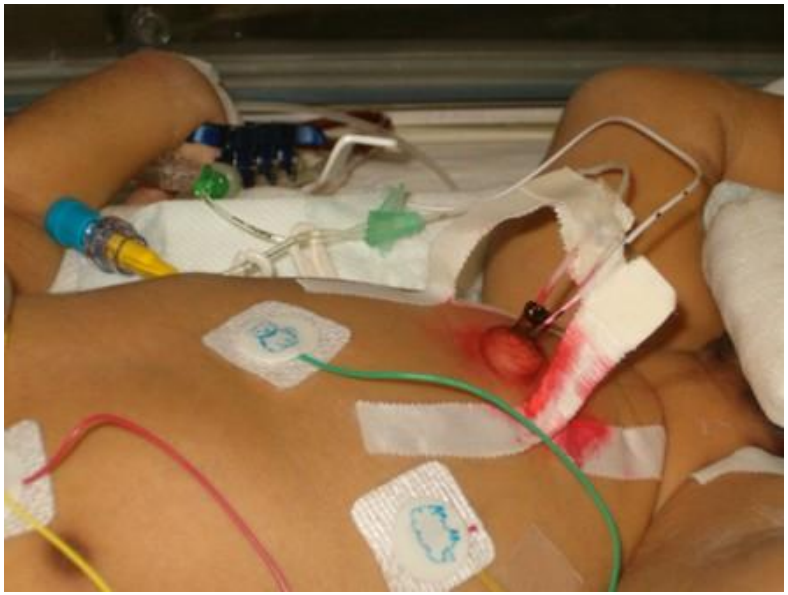

- Cuando el catéter está fijado, la enfermera realizará un lavado de manos, se colocará guantes estériles y conectará el catéter al equipo de perfusión y regulará el ritmo de perfusión.
- Colocará el adhesivo **en forma de puente sujetando el catéter**. Con esta fijación podemos observar el cordón umbilical, realizar los cuidados habituales y favorecer su secado.

Onfaloclisis

Otra fijación habitual es asegurar el catéter umbilical con adhesivo y se fija a la base del ombligo con sutura de seda 2/0 o 3/0.

Onfaloclisis

- Se realizará una radiografía de tórax y abdomen para verificar las posiciones de los catéteres arterial y venoso.

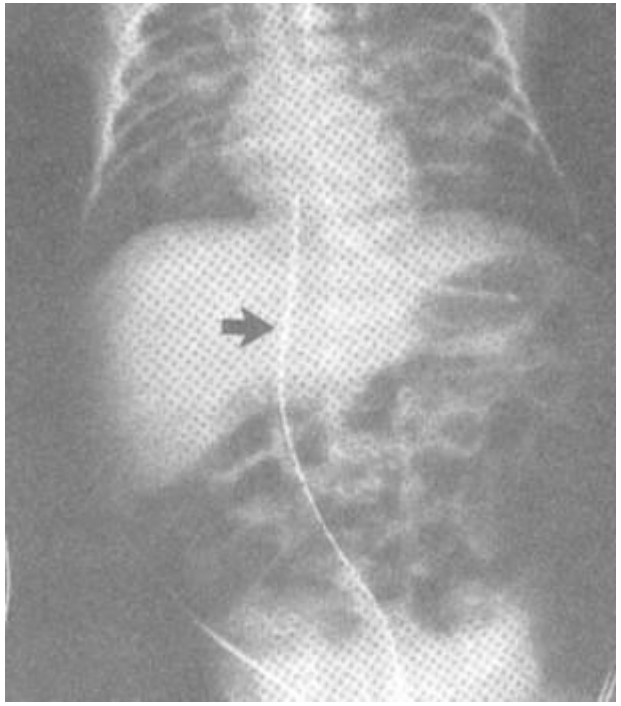

Catéter venoso

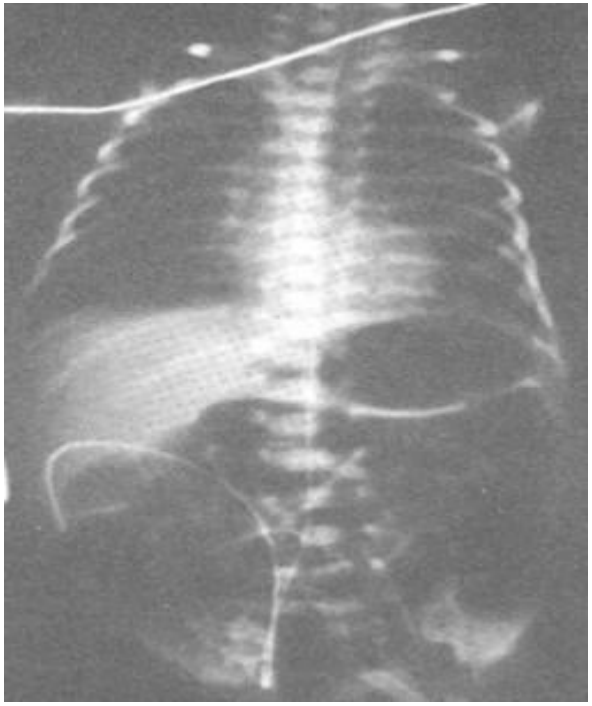

Catéter arterial

Complicaciones

CATETERISMO VENOSO

- Necrosis hepática. El enclavamiento del catéter en el hígado se debe sospechar si se encuentra resistencia y no se puede hacer avanzar el catéter la distancia deseada o se detecta movimiento en el catéter "de arriba abajo" y porque no se consigue el retorno libre de la sangre. En ese caso, retirar el catéter hasta una posición en la que la sangre pueda aspirarse libremente. En caso de colocación de urgencia se debe avanzar el catéter solo 3cm (simplemente hasta que se observe retorno de sangre) para evitar la infusión hepática.

Complicaciones

CATETERISMO VENOSO

- Hemorragia. Mantener bien sujeta la cinta umbilical y el equipo de infusión conectado con el catéter.

- Infección. Minimizar el riesgo de infección aplicando estrictamente una técnica estéril en la inserción y en los cuidados.

- Embolia/Trombosis. Nunca se debe permitir que ingrese aire en el extremo del catéter. Un catéter que no funciona debe ser retirado. Jamás se debe intentar arrastrar por lavado coágulos del extremo del catéter.

Complicaciones

CATETERISMO VENOSO

- La embolia gaseosa puede presentarse en el momento de extraer el catéter cuando el lactante genera suficiente presión intratorácica negativa (ej: durante el llanto).

- Ocluya la vena de inmediato, mediante el ajuste de un punto de sutura en bolsa de tabaco, o la aplicación de presión sobre el ombligo o en un punto justo cefálico al mismo.

- Arritmias cardiacas. Las arritmias cardiacas en general son provocadas por un catéter que es introducido demasiado lejos y está irritando el corazón.

- Enterocolitis necrotizante. Se considera que es una complicación de los catéteres de la vena umbilical, sobre todo si se dejan colocados por más de 24 horas.

Complicaciones

CATETERISMO ARTERIAL

- Hemorragia. Mantener bien sujeta la cinta umbilical. Controlar las conexiones.
- Infección. Minimizar el riesgo de infección aplicando una técnica estéril estricta y no hacer avanzar nunca un catéter que ya ha sido colocado.
- Embolia /Trombosis renal. Puede haber trombosis o infarto. El vaso espasmo puede provocar la pérdida de una extremidad. La hipertensión es una complicación de largo plazo causada por estenosis de la arteria renal como consecuencia de la colocación incorrecta del catéter cerca de las arterias renales.
- Isquemia: mesentérica, medular espinal o de extremidades.

Onfaloclisis

Cuidados de Enfermería

- Mantener el catéter umbilical en condiciones óptimas de asepsia y funcionamiento.
- Utilizar siempre guantes estériles en la manipulación de las conexiones, administración de medicamentos, extracciones de sangre.
- Observar cualquier anomalía. Evaluar signos de enrojecimiento en área umbilical. Comprobar el correcto funcionamiento del catéter y equipo de infusión.

Onfaloclisis

Cuidados de Enfermería

- Siempre se pinzará la luz del catéter en las desconexiones del equipo de infusión.
- Realizar las curas habituales del cordón umbilical. Valorar el estado de la piel alrededor del muñón umbilical.
- Examinar periódicamente los glúteos y extremidades inferiores, vigilando la coloración.

Onfaloclisis

Cuidados de enfermería

- Mientras el neonato sea portador de un catéter umbilical no se colocará en decúbito prono.
- Para evitar complicaciones retiraremos los catéteres umbilicales lo antes posible.
- Se retirará el catéter con las máximas condiciones de asepsia.
- Retirar lentamente 1cm cada 3 minutos para evitar la hemorragia.

Bibliografías

MacDonald, Fiona, Mhairi G. Macdonald, Jayashree Ramasethu. (2002). **Atlas de Procedimientos en Neonatología**. Tercera Edición. Editorial Médica Panamericana. España.

Roger M. Barkin, Peter Rosen. (2000). **Urgencias Pediátricas**. Primera Edición. Ediciones Harcourt, S. A. España.

!Los cuidados de Enfermería y el mantener unas medidas rigurosas de asepsia, es esencial para el buen funcionamiento de los catéteres umbilicales minimizando así las complicaciones!

Alba Pradilla

Alba Pradilla